

ПРАКТИЧНЕ ЗАНЯТТЯ № 4

Тема. З'єднання кісток кінцівок.

Мета – вивчити будову та функції суглобів кінцівок.

Матеріали: скелет людини, кістки нижніх кінцівок, муляжі суглобів, атласи анатомії людини, підручники.

ЗМІСТ ЛАБОРАТОРНОГО ЗАНЯТТЯ

Завдання 1. Ознайомтеся за допомогою таблиць, малюнків, підручників, муляжів із загальною характеристикою суглобів (діартрозів або синовіальних з'єднань).

Розгляньте та вивчіть **основні структури суглоба** (суглобові поверхні з'єднувальних кісток, суглобові хрящі, суглобову капсулу та її перетинки, суглобову порожнину та синовіальну рідину) (рис. 1). Розгляньте **допоміжні елементи суглоба** (меніски, диски, суглобові губи, зв'язки).

Схематично зарисуйте будову суглоба, зробіть відповідні позначення.

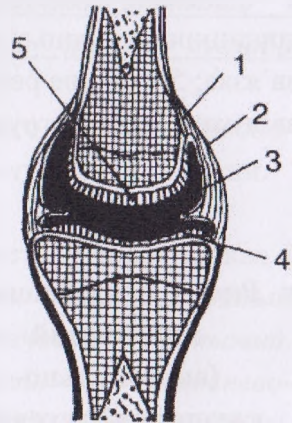


Рис. 1. Схема суглоба:

- 1 – кістка;
- 2 – суглобова капсула;
- 3 – синовіальна перетинка;
- 4 – суглобові поверхні,
вкриті суглобовим хрящем;
- 5 – суглобовий хрящ

Завдання 2. Розгляньте будову суглобів грудного пояса: *грудинно-ключичного* та *надплечово-ключичного (акроміально-ключичного)* суглобів (див. рис. 2, 3).

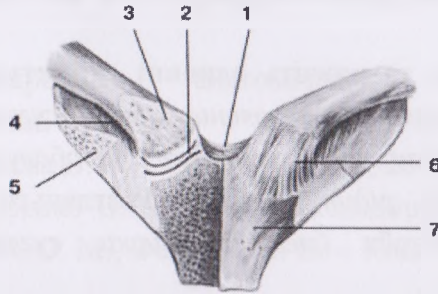
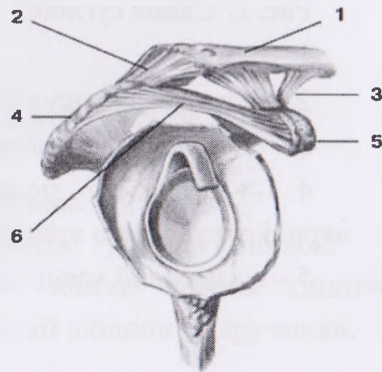


Рис. 2. Грудинно-ключичний суглоб (вигляд спереду):
 1 – міжключична зв’язка; 2 – суглобовий диск; 3 – грудинний кінець ключиці; 4 – реброво-ключична зв’язка; 5 – перше ребро; 6 – передня грудинно-ключична зв’язка; 7 – ручка груднини

Рис. 3. Надплечово-ключичний (акроміально-ключичний) суглоб:

1 – надплечовий (акроміальний) кінець ключиці; 2 – надплечово-ключична (акроміально-



ключична) зв'язка; 3 – дзьобоключична зв'язка; 4 – надплечовий відросток (акроміон) лопатки; 5 – дзьобоподібний відросток; 6 – дзьобо-надплечова (дзьобо-акроміальна) зв'язка

Вчіться описувати суглоб за таким планом:

- якими кістками і якими структурами цих кісток утворений суглоб;
- простий, складний чи комбінований;
- чи комплексний, обґрунтуйте це;
- який суглоб за формою суглобових поверхонь і навколо яких осей обертання та які рухи в ньому можливі;
- зв'язки суглоба.

Відповідно до цього плану складіть таблицю і поступово охарактеризуйте у ній вивчені суглоби верхньої та нижньої кінцівки.

Розгляньте синдесмози грудного пояса: дзьобо-надплечову зв'язку та верхню поперечну зв'язку лопатки.

Завдання 2. Розгляньте на скелеті, у підручниках і атласах суглобові з'єднання кісток вільної верхньої кінцівки (див. рис. 4–6): плечовий, ліктьовий, дистальний променево-ліктьовий, променево-зап'ястковий, а також суглоби кисті: міжзап'ясткові, середньозап'ястковий, міжп'ясткові, зап'ястково-п'ястково-фалангові, міжфалангові суглоби.

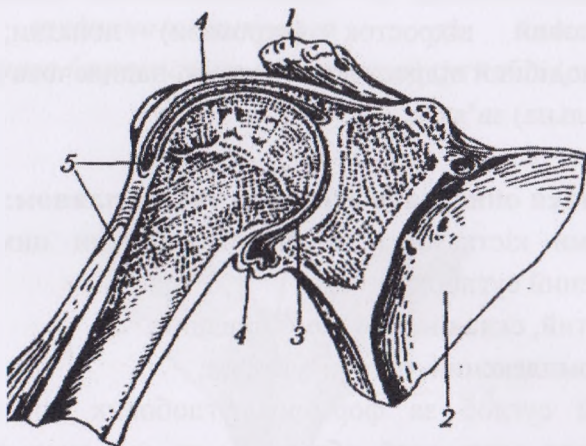


Рис. 4. Плечовий суглоб (лобовий розпил):

1 – надплечовий відросток (акроміон); 2 – лопатка; 3 – порожнина плечового суглоба; 4 – суглобова капсула; 5 – сухожилок довгої головки двоголового м'яза плеча

Опишіть кожен суглоб за наведеним вище планом (стор. 43). Навколо яких осей обертання і які рухи можливі у цих суглобах? Продемонструйте їх.

Роздивіться в атласах та підручниках міжкісткову перетинку між кістками передпліччя. Зверніть увагу на її прикріплення.

Рис. 5.**Ліктювий суглоб:**

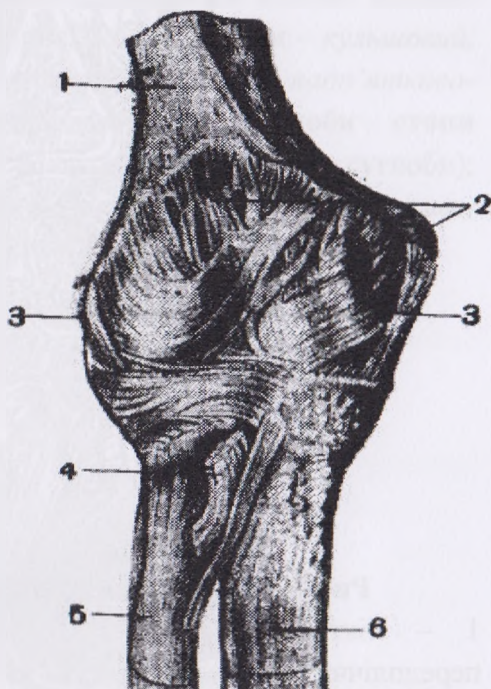
1 – плечова кістка;

2 – суглобова
капсула (передня
поверхня);

3 – обхідні зв'язки;

4 – сухожилок
двоголового м'яза
(відрізаний);5 – променева
кістка;

6 – ліктюва кістка



На рис. 6. розгляньте суглоби кисті та проаналізуйте їх. Зверніть увагу на форму цих суглобів та їх зв'язки. Проаналізуйте рухи в цих суглобах. Навколо яких осей відбуваються ці рухи. Продемонструйте ці рухи. Кожен із наведених суглобів вивчайте за наведеним раніше планом і записуйте в таблицю основні його характеристики.

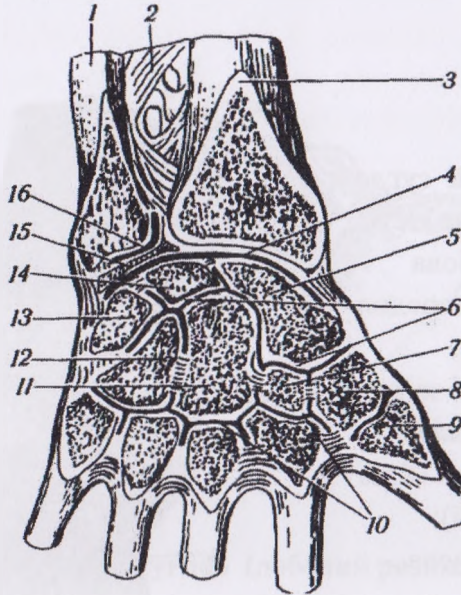


Рис. 6. Суглоби кисті (лобовий розпил):

1 – ліктьова кістка; 2 – міжкісткова перетинка передпліччя; 3 – променева кістка; 4 – променево-зап'ястковий суглоб; 5 – човноподібна кістка; 6 – міжп'ястковий суглоб; 7 – трапецієподібна кістка; 8 – кістка-трапеція; 9 – зап'ястково-п'ястковий суглоб великого пальця; 10 – зап'ястково-п'ясткові суглоби II–V пальців; 11 – головчаста кістка; 12 – гачкувата кістка; 13 – тригранна кістка; 14 – півмісяцева кістка; 15 – суглобовий диск; 16 – дистальний променево-ліктьовий суглоб

Завдання 3. Розгляньте з'єднання кісток тазового пояса між собою (лобковий симфіз) і з хребтом (крижово-клубовий суглоб) та вивчіть їхні структури.

Завдання 4. Розгляньте з'єднання кісток вільної нижньої кінцівки (див. рис. 7–9): **суглоби** – кульшовий, колінний, велико-малогомілковий, надп'яtkово-гомілковий (гомілково-стопний) та **суглоби стопи** (поперечний суглоб заплесна й інші суглоби); **синдесмози:** велико-малогомілковий синдесмоз, міжкісткова перетинка гомілки.

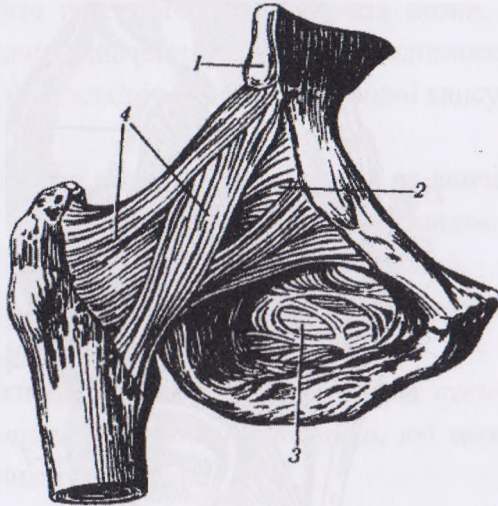
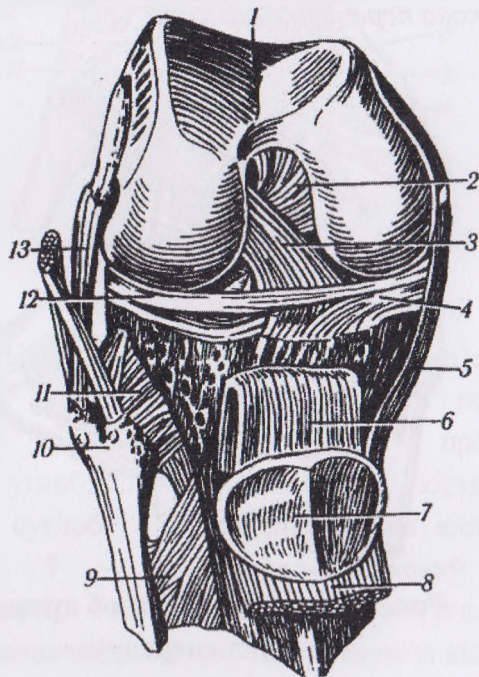


Рис. 7. Кульшовий суглоб правий
(вигляд спереду):

1 – передня нижня клубова ость; 2 – суглобова капсула; 3 – затульна мембрана; 4 – клубово-стегнова зв'язка

У кульшовому суглобі вивчіть будову суглобових поверхонь, значення суглобової (кульшової) губи. Проаналізуйте рухи кульшового суглоба. Вивчіть внутрішньо- та позакапсульні зв'язки, їхнє прикріплення та значення.

Розгляньте будову колінного суглоба (рис. 8) та проаналізуйте його рухи.



**Рис. 8. Колінний суглоб правий
(суглобова капсула видалена):**

1 – наколінкова суглобова поверхня; 2 – задня схрещена зв'язка; 3 – передня схрещена зв'язка; 4 – присередній меніск; 5 – обхідна великогомілкова

зв'язка; 6 – зв'язка наколінка; 7 – наколінок; 8 – сухожилок чотириголового м'яза стегна; 9 – міжкісткова перетинка; 10 – головка малогомілкової кістки; 11 – суглобова капсула із зв'язками; 12 – бічний меніск; 13 – обхідна малогомілкова зв'язка

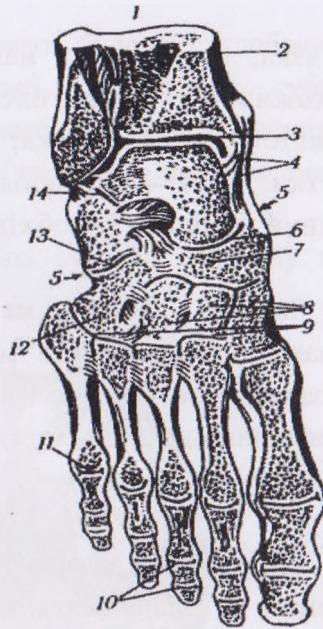
Зверніть увагу на зв'язки (внутрішньо- та позакапсульні), вивчіть місця їхнього прикріплення та проаналізуйте їхнє значення. Вивчіть назви, будову та функціональне значення менісків колінного суглоба. Проаналізуйте складну будову суглобової капсули.

Розгляньте в атласах і на муляжах та вивчіть **суглоби стопи**: *піднадп'ятковий, надп'яtkово-п'яtkово-човноподібний, п'яtkово-кубоподібний, клинчовноподібний, заплесно-плеснові, міжплеснові, плесно-фалангові, міжфалангові.*

Які суглоби формують *поперечний суглоб заплесна* (суглоб Шопара)? Проаналізуйте рухи, які можливі в цих суглобах. Вивчіть зв'язки.

**Рис. 9 . Суглоби стопи
(лобовий розпил):**

1 – малогомілкова кістка; 2 – великогомілкова кістка; 3 – надп'яtkово-гомілковий суглоб; 4 – дельтоподібна зв'язка; 5 – поперечний суглоб заплесна; 6 – надп'яtkово-човноподібний суглоб; 7 – човноподібна кістка; 8 – клиноподібні кістки; 9 – заплесно-плеснові суглоби; 10 – міжфалангові суглоби; 11 – плесно-фаланговий суглоб; 12 – кубоподібна кістка; 13 – п'яtkово-кубоподібний суглоб; 14 – надп'яtkово-п'яtkовий суглоб (піднадп'яtkовий)



Опишіть кожен суглоб за запропонованим вище планом (стор. 43). Проаналізуйте рухи.

КОНТРОЛЬНІ ЗАПИТАННЯ.

1. Будова суглобів грудного пояса і рухи, які в них можливі.
2. Будова суглобів і рухи вільної верхньої кінцівки.
3. З'єднання кісток таза.
4. Будова кульшового суглоба і рухи в ньому.
5. Будова колінного суглоба і рухи в ньому.

6. Будова надп'ятково-гомілкового суглоба і його рухи.
7. Опишіть будову та проаналізуйте рухи суглобів стопи.

СПИСОК ВИКОРИСТАНИХ ДЖЕРЕЛ

Основні:

1. Анатомія людини : навч. посіб. для лабораторних занять / Гриньків М. Я., Музика Ф. В., Маєвська С. М., Куцериб Т. М. – Львів : ЛДУФК, 2015. – 128 с.
2. Анатомия человека : в 2-х т. / под ред. М. Р. Сапина. – Москва : Медицина, 1987.
3. Липченко А. Я. Атлас нормальной анатомии человека / Липченко А. Я., Самусев Р. П. – Москва : Медицина, 1989.
4. Музика Ф. В. Анатомія людини : навч. посіб. / Музика Ф. В., Гриньків М. Я., Куцериб Т. М. – Львів : ЛДУФК, 2014. – 360 с.
5. Синельников Р. Д. Атлас анатомии человека : в 3-х т. / Синельников Р. Д. – Москва : Медицина, 1978.

Допоміжні:

1. Анатомия человека : учебник / под ред. Гладышевой А. А. – Москва : Физкультура и спорт, 1977.
2. Иваницкий М. Ф. Анатомия человека : учебник / Иваницкий М. Ф. – Москва : Физкультура и спорт, 1985.

3. Міжнародна анатомічна номенклатура. Український стандарт / за ред. Бобрика І. І., Ковешнікова В. Г. – Київ : Здоров'я, 2001.
4. Очкуренко О. М. Анатомія людини : підручник / Очкуренко О. М., Федотов О. В. – Київ : Вища школа, 1992.
5. Свиридов О. І. Анатомія людини : підручник / Свиридов О. І. – Київ : Вища школа, 2001.
6. Функціональна анатомія : підручник / Федонюк Я. І., Мицкан Б. М., Попель С. Л. [та ін.]. – Тернопіль, 2007.
7. Хоменко Б. Г. Анатомія людини : практикум / Хоменко Б. Г. – Київ : Вища школа, 1991.