

ЛЬВІВСЬКИЙ ДЕРЖАВНИЙ УНІВЕРСИТЕТ ФІЗИЧНОЇ КУЛЬТУРИ
ІМЕНІ ІВАНА БОБЕРСЬКОГО
КАФЕДРА АНАТОМІЇ ТА ФІЗІОЛОГІЇ

Модуль № 1, тема 1

ЛЕКЦІЯ № 1

ВСТУП В АНАТОМІЮ

з навчальної дисципліни

АНАТОМІЯ З ОСНОВАМИ МОРФОЛОГІЇ

підготовки бакалаврів

Галузь знань – 02 Культура і мистецтво
Спеціальність – 024 Хореографія
Факультет педагогічної освіти

План:

1. Предмет анатомії та її зв'язок з іншими науками.
2. Методи анатомічного дослідження.
3. Зміст і значення навчального курсу анатомії.
4. Організм і його складові елементи.
5. Вісі і площини. Анатомічна термінологія.

Тривалість лекції: 2 академічні години.

Навчальні та виховні цілі: 1. Дати слухачам уявлення про предмет, завдання і значення анатомії людини у процесі підготовки фахівців з фізичного виховання, спорту та фізичної реабілітації. 2. Охарактеризувати основні методи анатомічного дослідження. 3. Дати поняття про основні складові елементи людського організму і їх взаємозв'язок. 4. Дати уявлення про анатомічні вісі та площини і основні анатомічні терміни, що характеризують положення окремих органів і рухи в суглобах.

Матеріальне забезпечення : таблиці, муляжі.

Зав. кафедри

Склала: доц. Куцериб Т. М.
Затверджено на засіданні кафедри
анатомії та фізіології
від 30 серпня 2021р., протокол № 1
доц. Вовканич Л.С.

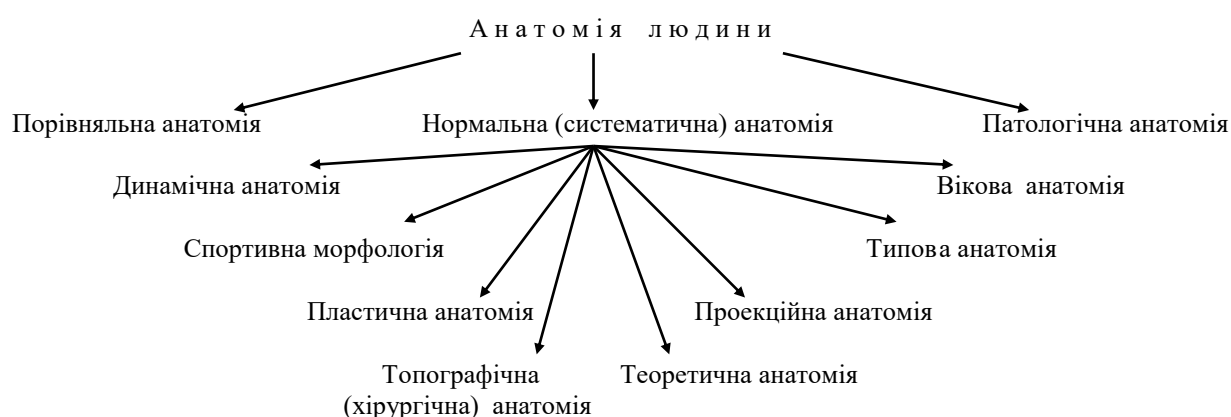
1. ПРЕДМЕТ АНАТОМІЇ

Анатомія людини - це наука про зовнішню форму і внутрішню будову організму. Анатомія вивчає зовнішні форми людського тіла, окремих його частин, органів і їх конституцію, тобто, макро- і мікроскопічну будову. Будова органа нерозривно пов'язана з його функцією. В організмі немає структур, які б не виконували якої-небудь функції, так як і немає функцій, не пов'язаних з певною структурою. Кожний орган є в значній мірі продуктом тієї роботи, яку він виконує. Тому сучасна анатомія розглядає будову тіла людини у зв'язку з його функціями, тобто є наукою функціональною.

В завдання анатомії входить також пізнання основних етапів розвитку людського організму в процесі еволюції, в процесі її історичного розвитку (філогенезу) і вивчення змін у будові людського організму в процесі індивідуального розвитку (онтогенезу) - в дитячому, підлітковому, юнацькому, зрілому і похилому віці. У зрілому віці будова людського організму менш-більш стабільна, однак і в цей період відбувається певна перебудова його органів відповідно до умов життя, роду занять, тобто, під впливом факторів зовнішнього середовища. Ці зміни вивчаються окремими розділами анатомії.

Отже, анатомія людини - це наука, що вивчає зовнішню форму і внутрішню будову людського організму у зв'язку з функцією його органів, особливостями походження людини і її вікового розвитку і оточуючим середовищем.

В залежності від предмета вивчення в анатомії виділяють декілька розділів, які розглядають як самостійні науки.



Здорову людину в природньому, нормальному стані вивчає нормальна анатомія. Її називають ще систематичною анатомією, оскільки вивчення будови тіла людини відбувається за системами органів. Так вивчають анатомію в інститутах фізичної культури.

Предметом вивчення патологічної анатомії є зміни в будові організму під впливом різних захворювань (pathos - страждання). Патологічну анатомію вивчають в медичних інститутах.

Порівняльна анатомія досліджує і співставляє будову тіла людини і тварин, що знаходяться на різних етапах еволюції.

Нормальна анатомія також має декілька відгалужень. Особливий інтерес для тренера, викладача фізвиховання чи сортсмена представляють динамічна анатомія і спортивна морфологія. Динамічна анатомія (dynamikas -діючий) вивчає спортивні, трудові і інші рухи людського тіла.

Спортивна морфологія досліджує анатомічні зміни в організмі, які відбуваються при виконанні цих рухів, адаптацію організму до фізичних навантажень.

Пластична анатомія вивчає зовнішні форми і пропорції тіл людини, а також топографію органів у зв'язку з необхідністю пояснення зовнішніх форм. Ця наука має прикладне значення для образотворчих мистецтв, а також для спорту - вона вивчає пропорції тіла і їх зв'язок зі спортивними досягненнями.

Предметом вивчення топографічної (хірургічної) анатомії є будова тіла людини за ділянками з врахуванням розміщення органів і їх взаємовідношення один з одним і зі скелетом. Топографічна анатомія має прикладне значення для медицини, і особливо для хірургії. Крім того, топографічна анатомія дає можливість встановити взаємне розміщення органів і їх вплив один на одного при виконанні фізичних вправ.

Вікова анатомія займається особливостями будови людського організму в різні періоди його індивідуального розвитку (онтогенезу). Матеріали вікової анатомії дають можливість науково обґрунтовано підійти до вирішення питань

ранньої спеціалізації, відбору в ДЮСШ за морфологічними ознаками, побудови навчально-тренувального процесу з врахуванням біологічного віку підопічних і т.п.

Типова анатомія вивчає співвідношення між внутрішньою будовою тіла і його зовнішніми формами.

Проекційна анатомія досліджує проекцію органів людського тіла на його зовнішню поверхню. Особливого значення набувають знання про зміни границь органів при виконанні фізичних вправ, тому що зміна положення органів впливає на їх функцію.

Теоретична анатомія вивчає загальні закономірності будови людського тіла. Матеріали теоретичної анатомії дають можливість об'єднати розрізнені факти і явища в єдину теорію, без якої неможливо підійти до управління процесами, які відбуваються в організмі під впливом спортивної діяльності.

Місце анатомії в системі біологічних наук.

Якщо розглядати місце анатомії в системі біологічних наук, то її слід віднести до морфологічних наук, тобто, наук про форму (morphé -форма), на відміну від фізіологічних наук, які вивчають функції організму (physis - природа). До морфологічних наук відносяться також такі науки, як цитологія, гістологія, ембріологія, дані яких використовує анатомія людини. Ці науки знайомлять з мікроскопічною будовою організму людини, з ранніми стадіями його розвитку. Без знання цих елементів неможливо осмислити і зрозуміти будову людського організму.

В свою чергу анатомія закладає основи для вивчення таких дисциплін, як фізіологія людини, психологія, спортивна медицина, лікувальна фізкультура, біомеханіка та інші. Основні положення цих дисциплін базуються на анатомічних даних. Без знання детальної будови людського організму неможливо уявити собі

функцію його органів, пізнати закономірності їх змін в процесі спортивного тренування і намітити шляхи їх вдосконалення.

2. МЕТОДИ АНАТОМІЧНОГО ДОСЛІДЖЕННЯ.

В анатомії будову людського організму вивчають як на живій людині, так і на неживих об'єктах. В 1905 р. П.Ф.Лесгафт писав, що при вивченні анатомії головним об'єктом завжди повинен бути живий організм. Мертвий препарат повинен служити перевіркою і доовненням до живого організму, який вивчають. Особливого значення це набуває при вивченні рухового апарату, аналіз положень і рухів спортсмена, які проводяться в інститутах фізкультури. При вивченні анатомії живої людини широко використовують такі методи:

Огляд.

Пальпація (обмацування)

Рентгенологічний метод

Метод ендоскопії.

Антропометричний метод та ін.

Методом огляду форм тіла і його окремих частин і методом пальпації можна визначити форму грудної клітки, живота, наявність викривлень хребта, ступінь розвитку м'язів та деякі інші параметри. При вивченні анатомії живої людини широко застосовується рентгенологічний метод. Його ввели в анатомію В.Н.Тонков, П.Ф.Лесгафт і фізик Лебедев. Рентгенологічним методом можна вивчати будову скелета, а використовуючи контрастні речовини - і будову внутрішніх органів, кровоносних і лімфатичних судин. За допомогою рентгеноскопії можна вивчати будову людського тіла в динаміці. Найновішими методами рентгенологічних досліджень є:

Електрорентгенографія, яка дозволяє одержувати рентгенівське зображення м'яких тканин (шкіри, підшкірної клітковини, зв'язок, хрящів і т.п.), які на

звичайних рентгенограмах не виявляються, тому що майже не затримують рентгенівського проміння.

Томографія, з допомогою якої можна одержувати зображення структур, які лежать в задній площині.

Комп'ютерна томографія, яка дозволяє бачити на екрані зображення, сумаюане з великою кількістю томографічних зображень.

Рентгеноденсиметрія, яка дозволяє визначати кількість мінеральних солей в кістках.

Метод ендоскопії застосовують при вивченні будови внутрішніх покривів порожнинних органів, таких як шлунок, кишківник і т.п.

За допомогою антропометричних методів визначають розміри тіла і окремих його частин, їх співвідношення, які визначають пропорції тіла. Цей метод також дозволяє визначати склад тіла - кількість жирової, кісткової, м'язової тканин, силу окремих груп м'язів, ступінь рухливості в суглобах і т.п. Ці методи широко застосовуються в спортивній практиці при вивченні змін розмірних ознак у юних спортсменів, при визначенні морфологічних особливостей спортсменів різних спеціалізацій і спортивної кваліфікації.

але тільки на живій людині анатомію вивчити неможливо. Більш детально будову людського тіла досліджують на неживих об'єктах: трупах, препаратах окремих органів та їх частин. При цьому основними є класичні методи анатомічних досліджень - розтин (препарування - від грецького *anatomno*) і спостереження. Для вичення розміщення і ходу кровоносних судин, лімфатичних судин і проток залоз їх заповнюють застигаючими масами (метод ін'єкції). Часто його доповнюють методом ерозії, який полягає у руйнуванні оточуючих тканин кислотою. В результаті одержують "каркас" з досліджуваних проток чи судин.

Широкого застосування в анатомії набув мікроскопічний метод. Використання мікроскопа дає змогу вивчати клітинну будову різноанітних органів. В залежності від рівня та методів дослідження анатомію, як і інші морфологічні науки поділяють на макроскопічну і мікроскопічну. Макроскопічна

анатомія (від слова makros - великий) вивчає будову тіла і органів на рівнях, видимих неозброєним оком або з допомогою лупи. Мікроскопічна анатомія (від слова mikros - малий) вивчає будову органа з допомогою мікроскопа.

3. ОРГАНІЗМ І ЙОГО СКЛАДОВІ ЕЛЕМЕНТИ.

Організм - це історично сформована, цілісна, мінлива система, яка має особлив будову і розвиток, здатна до обміну речовин з оточуючим середовищем, до росту і розмноження. Організм складається з певних складових елементів або структурно-функціональних одиниць. Елементарною складовою часткою живого організму є клітина. В організмі людини, як і всіх багатоклітинних тварин, клітини існують лише в складі тканин. Тканина - це історично сформована сукупність клітин, які мають спільне походження, будову і функції. Розрізняють 4 типи тканин:

- епітеліальна;
- сполучна (кров, лімфа, хрящова, кісткова тканини і т.п.);
- м'язова;
- нервова.

З тканин збудовані органи. Орган - це частина тіла, що має певну форму, особливу будову, займає певне місце в організмі і виконує характерну функцію. Кожний орган складається з різних тканин, але одна з них є ведучою або робочою, це та тканина, яка забезпечує виконання характерної для цього органа функції. Для головного мозку робочою є нервова тканина, для м'яза - м'язова і т.п. Інші тканини органа, які виконують допоміжні функції, називають допоміжними. Наприклад, нервова тканина забезпечує інервацію м'яза, в головному мозку, крім нервової є ще м'язова тканина у складі стінок кровоносних судин.

Органи, що мають єдину функцію і спільне походження, складають системи органів. Виділяють 9 систем органів:

- кістка;

- м'язова;
- травна або система органів травлення;
- дихальна або система органів дихання;
- сечова система;
- статева;
- серцево-судинна;
- лімфатична;
- нервова.

Деякі системи органів об'єднують в апарати органів:

- * опорно-руховий апарат (кісткова і м'язова системи);
- * сечо-статевий апарат (сечова і статева системи).

В апараті органи об'єднані єдиною функцією, але можуть мати походження і будову.

Для динамічної анатомії і спортивної морфології характерний поділ цілісного організму на 3 умовні частини (блоки):

Органи, що виконують рухи (опорно-руховий апарат).

Органи, що регулюють рухову діяльність (нервова система, ендокринний апарат, органи чуття).

Органи, що забезпечують рухову діяльність (серцево-судинна система, видільна система).

Організм - це єдине ціле. Цілісність організму, тобто, його об'єднання (інтегрування), забезпечується, по-перше:

1) структурним з'єднанням всіх частин організму (клітин, тканин, органів, рідин і ін.);

2) зв'язком між всіма частинами організму за допомогою:

а) рідин, які циркулюють в його судинах, порожнинах і просторах (гуморальний зв'язок, humor - рідина);

б) нервової системи, яка регулює всі процеси організму (нервова регуляція).

У найпростіших одноклітинних організмах, які ще не мають нервової системи (наприклад, амеби) є тільки один вид зв'язку - гуморальний. З появою нервової системи виникає два види зв'язку - гуморальний і нервовий, причому з ускладненням організації тварин і розвитком нервової системи остання все більше заволодіває тілом і підкорює собі всі процеси організму, в тому числі і гуморальні, в результаті чого створюється єдина нейрогуморальна регуляція при ведучій ролі нервової системи.

Отже, цілісність організму досягається завдяки діяльності нервової системи, яка пронизує своїми розгалуженнями всі органи і тканини і яка є матеріальним анатомічним субстратом об'єднання (інтеграції) організму в єдине ціле поряд з гуморальним зв'язком.

Організм як ціле - щось більше, ніж сума його частин (клітин, тканин, органів). Це "більше" - нова якість, яка виникла завдяки взаємодії частин в процесі філо- і онтогенезу. Особливою властивістю організму є його здатність до самостійного існування в даному середовищі. Так, одноклітинний організм має здатність до самостійного життя, а клітина, яка є частиною організму (наприклад, лейкоцит) не може існувати поза організмом і виділена з крові гине. Тільки при штучній підтримці певних умов можуть існувати ізольовані органи і клітини (культура тканин). Але функції таких ізольованих клітин не тотожні функції клітин цілісного організму, оскільки вони виключені з загального обміну з іншими тканинами.

Організм як єдине ціле відіграє ведучу роль у відношенні до своїх частин. Ізольовані органи не можуть виконувати ті функції, які притаманні їм в рамках цілого організму. Цим пояснюється складність пересадки органів. Організм же як ціле може існувати і після втрати деяких його частин (нирки, легені і т.п.). Але ця підлеглість частин цілому не є абсолютною. Маючи певну самостійність, частина може впливати на ціле, про що свідчать зміни всього організму при захворюваннях його окремих органів.

Між організмом і зовнішнім середовищем існує постійний обмін речовин, без якого неможливе життя. І.М.Сеченов писав: “Організм без зовнішнього середовища, яке підтримує його існування, неможливий...” Обмін речовин у людини і у тварин визначається нервогуморальною регуляцією з ведучою роллю нервової системи, яка виступає як “найтонший інструмент, що зріноважує організм з оточуючим його середовищем” (І.П.Павлов).

4. ВІСІ І ПЛОЩИНИ. АНАТОМІЧНА ТЕРМІНОЛОГІЯ.

Для позначення розміщення частин тіла у просторі використовують поняття про вісі і площини. При цьому їх розглядають відносно людини, яка знаходиться у вихідному анатомічному положенні. Вихідним анатомічним положенням вважають таке положення тіла, коли людина стоїть, ноги разом, руки опущені долонями допереду. В такому положенні через людське тіло умовно можна провести 3 взаємоперпендикулярні площини: горизонтальну, фронтальну та сагітальну.

горизонтальна площина відокремлює верхню частину тіла від нижньої. Поверхня будь-якого органу, звернена в бік голови, називається краніальною (від череп - *cranium*) або верхньою, а протилежна поверхня, що звернена до тазу - каудальною (від *cauda* - хвостовою) або нижньою. Ці терміни вживаються в основному для тулуба і шиї. Коли описують будову кінцівок, вживають термін “проксимально” і “дистально”. Проксимальною називають частину кінцівки, розміщену ближче до тулуба, дистальною - більш віддалену від тулуба.

Фронтальна площина розміщена вертикально, паралельно площині лоба і відокремлює передню частину тіла від задньої. Передню частину тіла називають ще черевною або вентральною, задню - спинною або дорзальною. Відповідно і поверхню органа, звернену до передка, називають вентральною, а до задка - дорзальною.

Сагітальна площина розміщена вертикально спереду назад. Вона ділить тіло на праву і ліву частини. Сагітальна площина, що проходить через середину тіла, і поділяє його на праву і ліву частини, називається середньою або медіальною. Горизонтальних, фронтальних і сагітальних площин можна провести довільну кількість. Серединна площина тільки одна. Поверхню органа, звернену вбік серединної площини тіла, називають серединною або медіальною, а протилежну - зовнішньою або латеральною. Може бути ще проміжне положення органа.

При пересіканні кожних з двох площин утворюєть 3 вісі симетрії чи обертання: вертикальна, фронтальна і сагітальна. Вертикальна вісь утворена внаслідок пересікання сагітальної площини з фронтальною. Вона спрямована вздовж тіла стоячої людини. Навколо вертикальної вісі в суглобах можливі 2 рухи:

для кінцівок - пронація (обертання досередини або привертання) і супінація (обертання назовні або відвертання);

для голови, шиї, хребта - повороти (скручування) вправо і вліво.

Ці рухи відбуваються у горизонтальній площині. Вздовж вертикальної вісі розміщені хребет, стравохід, грудна і черевна частини аорти і деякі інші органи. В положенні стоячи з вертикальною віссю співпадає поздовжня вісь, яка розміщена вздовж тіла людини незалежно від його розміщення у просторі або вздовж його кінцівок чи органів.

Фронтальна вісь утворена внаслідок пересікання фронтальної площини з горизонтальною. Вона розміщена справа наліво або зліва направо у фронтальній площині. При обертанні навколо фронтальної вісі рухи відбуваються у сагітальній площині. Навколо фронтальної вісі обертання в суглобах можливі 2 рухи: згинання і розгинання.

Сагітальна вісь утворена внаслідок пересікання сагітальної площини з горизонтальною. Вона розміщена в передньо-задньому напрямку. при обертанні навколо сагітальної вісі рухи здійснюються у фронтальній площині. В суглобах можливі 2 рухи навколо сагітальної вісі:

для кінцівок - відведення і приведення;

для голови, шиї і тулуба - нахили вправо і вліво.

Сукупність термінів, які використовуються в анатомії, складають анатомічну номенклатуру. До 1955р. користувались Базельською Анатомічною номенклатурою, прийнятому на анатомічному конгресі в м.Базелі (Швейцарія). Базельська анатомічна номенклатура була перекладена українською мовою та опублікована в 1925р. Ф.О.Цешківським та О.Г.Черняхівським. Терміни Базельської номенклатури позначаються в літературі аббревіатурою ВНА. В 1955р. на 6 Міжнародному конгресі анатомів у Парижі була прийнята сучасна, Паризька Анатомічна номенклатура (терміни її позначаються PNA). Пізніше анатомічну номенклатуру уточнювали на 7-8 інтернаціональних конгресах у Нью-Йорку (1960), Вісбадені (1965), Ленінграді (1970), Токіо (1975), Мехіко (1980). Паризька анатомічна номенклатура перекладена багатьма мовами світу.

5. ЗМІСТ І ЗНАЧЕННЯ УЧБОВОГО КУРСУ АНАТОМІЇ

У підготовці тренерів і вчителів фізвиховання анатомія має:

- * загальноосвітнє (світоглядне);
- * пропедичне (підготовче);
- * практичне (прикладне) значення.

Загальноосвітнє значення анатомії полягає у тому, що вона дає можливість створити правильне уявлення про будову організму людини, його формування і розвиток.

Пропедичне значення анатомії полягає в тому, що вона закладає фундамент для вивчення таких дисциплін, як фізіологія, спортивна медицина, психологія, біомеханіка, лікувальна фізкультура, спортивний масаж та інші. Основні положення цих дисциплін ґрунтуються на анатомічних даних. Без знання будови людського організму неможливо уявити його функції, приступити до вивчення фізіології, психології, біохімії; неможливо пізнати закономірності зміни

людського організму в процесі спортивних тренувань, неможливо обґрунтувати засоби і методи фізичного виховання, здійснювати контроль за впливом занять спортом на людський організм і вдосконалювати його.

На практичне значення анатомії для викладача фізвиховання, тренера, спортсмена вказував один із засновників спортивної анатомії М.Ф.Іваницький. Він писав, що для тренера чи викладача фізвиховання важливі найрізноманітніші аспекти анатомічних знань. Адже працюючи з людьми, їм доводиться враховувати вікові і статеві особливості будови і функції людського тіла, отже, необхідне знання вікової анатомії. Часто необхідно знати взаєморозміщення органів, їх проекцію на зовнішню поверхню тіла і їх функціональний зв'язок при певних рухових режимах, тобто, топографічну і проекційну анатомію і т.п. анатомічний аналіз положень і рухів спортсмена, дослідження роботи рухового апарату при тих чи інших видах спортивної діяльності сприяє вдосконаленню спортивної техніки, дає можливість покращувати її якість і зменшувати можливість травм. Анатомія надає матеріали, які можуть бути використані при відборі в ДЮСШ, при вирішенні питань ранньої спеціалізації. Все це відіграє суттєву роль у практичній роботі тренерів і педагогів фіз. виховання.

Рекомендована література

Основна:

1. Анатомія людини : навч. посіб. для лабораторних занять / М. Я. Гриньків, Ф. В. Музика, С. М. Маєвська, Т. М. Куцериб. – Львів : ЛДУФК, 2013. – 128 с.
2. Анатомія людини: навч. посіб. для лабораторних занять/ М. Я Гриньків, Ф. В. Музика, С. М. Маєвська, Т. М. Куцериб – Львів : ЛДУФК, 2015. – 128 с.
3. Гриньків М. Я. Навчальний посібник для лабораторних занять і самостійної роботи з курсу «Нормальна анатомія» для студентів факультету фізичної терапії та ерготерапії / М. Я. Гриньків, Т. М.Куцериб , Ф. В.Музика. – Львів : ЛДУФК, 2018. – 223 с.
4. Гриньків М. Нормальна анатомія : навч. посіб. / Мирослава Гриньків, Тетяна Куцериб, Федір Музика. – Львів : ЛДУФК, 2018. – 224 с. Режим доступу: <http://repository.ldufk.edu.ua/handle/34606048/26142>
5. Гриньків М. Я. Спортивна морфологія : навч. посіб. / Гриньків М. Я., Баранецький Г. Г. – Львів : Українські технології, 2006. – 123 с. режим доступу: <http://repository.ldufk.edu.ua/handle/34606048/9405>

6. Гриньків М. Я. Спортивна морфологія (з основами вікової морфології) : навч. посіб. / Гриньків М. Я., Вовканич Л. С., Музика Ф. В. – Львів : ЛДУФК, 2015. – 304 с.

7. Коляденко Г. І. Анатомія людини / Г. І. Коляденко. – Київ : Либідь, 2004. – 384 с.

8. Куцериб Т. Анатомія людини з основами морфології : навч. посіб. / Тетяна Куцериб, Мирослава Гриньків, Федір Музика. – Львів: ЛДУФК, 2019. – 86 с. Режим доступу: <http://repository.ldufk.edu.ua/handle/34606048/23618>

9. Куцериб Т. Анатомія людини з основами морфології : навч. посіб.-практ. / Тетяна Куцериб, Мирослава Гриньків, Федір Музика. – Львів : ЛДУФК імені Івана Боберського, 2020. – 252 с. Режим доступу: <http://repository.ldufk.edu.ua/handle/34606048/26144>

10. Маєвська С. М. Методичні вказівки до самостійної роботи з анатомії / С. М. Маєвська, М. Я. Гриньків, А. В. Дунець – Львів : ЛДУФК, 2007. – 47 с. Режим доступу: <http://repository.ldufk.edu.ua/handle/34606048/6540>

11. Музика Ф. В. Анатомія людини: навч. посіб. / Ф. В.Музика, М. Я. Гриньків., Т. М. Куцериб – Львів : ЛДУФК, 2014. – 360 с. Режим доступу: <http://repository.ldufk.edu.ua/handle/34606048/9682>

12. Музика Ф. В. Тестові завдання з дисципліни «Анатомія людини» / Ф. В. Музика, Е. Ф. Кулітка, М. Я. Гриньків – Львів : ЛДУФК, 2012. – 130 с. Режим доступу: <http://repository.ldufk.edu.ua/handle/34606048/11459>

13. Навчальний посібник для лабораторних занять з курсу „Анатомія людини” / Гриньків М. Я., Музика Ф. В., Маєвська С. М., Куцериб Т. М. – Львів : ЛДУФК, 2012. – 90 с.

14. Спортивна морфологія : навч. - метод. посіб. до лабораторних занять / Музика Ф. В., Баранецький Г. Г., Вовканич Л. С., Гриньків М. Я., Маєвська С. М., Малицький А. В. – Львів : Сполом, 2008. – 78 с. Режим доступу: <http://repository.ldufk.edu.ua/handle/34606048/8048>

15. Спортивна морфологія : навч. посіб. / за ред. Музики Ф. В. – Львів : ЛДУФК, 2011. – 160 с.

16. Спортивна морфологія : навч. посіб. / авт. кол.: Ф. В. Музика, Л. С. Вовканич, М. Я. Гриньків, С. М. Маєвська, Т. М. Куцериб ; за ред. Ф. В. Музики. – Львів : ЛДУФК, 2015. – 204 с. Режим доступу: <http://repository.ldufk.edu.ua/handle/34606048/10958>

Допоміжна:

1. Вовканич Л. С. Біологічний вік людини / Л. С. Вовканич – Л., Сполом, 2009. – 92 с.
2. Очкуренко О. М. Анатомія людини / О. М. Очкуренко, О. В. Федотов. – Київ : Вища школа, 1992. – 334 с.
3. Иваницкий М. Ф. Анатомия человека / М. Ф. Иваницкий. – Москва : ФиС, 1985. – 544 с.

4. Анатомія человека / под ред. А. А. Гладышевой. – Москва : ФиС, 1987. – 348 с.
5. Анатомія человека / под ред. В. И. Козлова. – Москва : ФиС, 1987. – 463 с.
6. Анатомія человека / под ред. М. Р. Сапина. – Москва : Медицина, 1987. – 480 с.
7. Куцериб Т. Адаптаційні зміни в будові нервової системи та внутрішніх органів під впливом фізичних навантажень / Куцериб Т., Гриньків М., Музика Ф. // Анатомія людини з основами морфології : навч. посіб. - Львів : ЛДУФК, 2019. – С. 72–75.
8. Куцериб Т. Анатомічний аналіз спортивних вправ : практик. заняття № 14 / Т. Куцериб, М. Гриньків, Ф. Музика // Анатомія з основами морфології : навч. посіб.-практик. для спец. "Хореографія". – Львів : ЛДУФК ім Івана Боберського, 2020. – С. 96–102.
9. Куцериб Т. Артерії великого кола кровообігу : практик. заняття № 18 / Т. Куцериб, М. Гриньків, Ф. Музика // Анатомія з основами морфології 24 : навч. посіб.-практик. – Львів : ЛДУФК ім. Івана Боберського, 2020. – С. 120–124.
10. Куцериб Т. Будова ока. Зоровий аналізатор. Будова вуха. Слуховий та присінковий аналізатори : практик. заняття № 23 / Т. Куцериб, М. Гриньків, Ф. Музика // Анатомія з основами морфології : навч. посіб.-практик. для спец. "Хореографія". – Львів : ЛДУФК ім Івана Боберського, 2020. – С. 158–168.
11. Куцериб Т. Вени великого кола кровообігу : практик. заняття № 19 / Т. Куцериб, М. Гриньків, Ф. Музика // Анатомія з основами морфології : навч. посіб.-практик. для спец. "Хореографія". – Львів : ЛДУФК ім. Івана Боберського, 2020. – С. 124–128.
12. Куцериб Т. Визначення абсолютної та відносної маси кісткового, м'язового та жирового компонентів тіла людини. Гоніометрія : практик. заняття № 26 / Т. Куцериб, М. Гриньків, Ф. Музика // Анатомія людини з основами морфології : навч. посіб.-практик. для спец. "Хореографія". - Львів : ЛДУФК ім. Івана Боберського, 2020. – С. 188– 206.
13. Куцериб Т. Визначення типу пропорцій та конституції тіла людини : практик. заняття № 28 / Т. Куцериб, М. Гриньків, Ф. Музика // Анатомія людини з основами морфології : навч. посіб.-практик. для спец. "Хореографія". – Львів : ЛДУФК ім. Івана Боберського, 2020. – С. 219– 230.
14. Куцериб Т. Головний мозок: довгастий, задній, середній мозок, проміжний та кінцевий мозок : практик. заняття № 21 / Т. Куцериб, М. Гриньків, Ф. Музика // Анатомія людини з основами морфології : навч. посіб.-практик. для спец. "Хореографія". – Львів : ЛДУФК ім. Івана Боберського, 2020. – С. 137–149.
15. Куцериб Т. З'єднання кісток кінцівок : практик. заняття № 4 / Т. Куцериб, М. Гриньків, Ф. Музика // Анатомія людини з основами 25 морфології : навч. посіб.-практик. для спец. "Хореографія". – Львів : ЛДУФК ім. Івана Боберського, 2020. – С. 40–52.

16. Куцериб Т. Кістки верхньої кінцівки : практич. заняття № 2 / Т. Куцериб, М. Гриньків, Ф. Музика // *Анатомія людини з основами морфології* : навч. посіб.-практич. для спец. "Хореографія". – Львів : ЛДУФК ім. Івана Боберського, 2020. – С. 25–32.
17. Куцериб Т. Кістки нижньої кінцівки : практич. заняття № 3 / Т. Куцериб, М. Гриньків, Ф. Музика // *Анатомія людини з основами морфології* : навч. посіб.-практич. для спец. "Хореографія". – Львів : ЛДУФК ім. Івана Боберського, 2020. – С. 32–40.
18. Куцериб Т. Кістки тулуба й голови та їх з'єднання : практич. заняття № 1 / Т. Куцериб, М. Гриньків, Ф. Музика // *Анатомія людини з основами морфології* : навч. посіб.-практич. для спец. "Хореографія". – Львів : ЛДУФК ім. Івана Боберського, 2020. – С. 12–25.
19. Куцериб Т. М'язи верхньої кінцівки : практич. заняття № 8-9 / Т. Куцериб, М. Гриньків, Ф. Музика // *Анатомія людини з основами морфології* : навч. посіб.-практич. для спец. "Хореографія". – Львів : ЛДУФК ім. Івана Боберського, 2020. – С. 67–74.
20. Куцериб Т. М'язи нижньої кінцівки : практич. заняття № 11-12 / Т. Куцериб, М. Гриньків, Ф. Музика // *Анатомія людини з основами морфології* : навч. посіб.-практич. для спец. "Хореографія". – Львів : ЛДУФК ім. Івана Боберського, 2020. – С. 81–90.
21. Куцериб Т. М'язи тулуба. Діафрагма. Утворення стінок черевної порожнини : практич. заняття № 6 / Т. Куцериб, М. Гриньків, Ф. Музика // *Анатомія людини з основами морфології* : навч. посіб.-практич. для спец. "Хореографія". – Львів : ЛДУФК ім. Івана Боберського, 2020. – С. 53–62.
22. Куцериб Т. Органи травлення та дихання : практич. заняття № 16 / Т. Куцериб, М. Гриньків, Ф. Музика // *Анатомія з основами морфології* : 26 навч. посіб.-практич. для спец. "Хореографія". – Львів : ЛДУФК ім. Івана Боберського, 2020. – С. 104–115.
23. Куцериб Т. Оцінювання рівня фізичного розвитку людини за методом індексів. Методи оцінювання постави : практич. заняття № 27 / Т. Куцериб, М. Гриньків, Ф. Музика // *Анатомія з основами морфології* : навч. посіб.-практич. для спец. "Хореографія". – Львів : ЛДУФК ім. Івана Боберського, 2020. – С. 206–219.
24. Куцериб Т. Серце. Кола кровообігу : практич. заняття № 17 / Т. Куцериб, М. Гриньків, Ф. Музика // *Анатомія з основами морфології* : навч. посіб.-практич. для спец. "Хореографія". – Львів : ЛДУФК ім. Івана Боберського, 2020. – С. 115–120.
25. Куцериб Т. Складання антропометричної картки. Визначення поздовжніх, поперечних та обводових розмірів тіла людини. Оцінювання форми склепінь за методом плантографії : практич. заняття № 25 / Т. Куцериб, М. Гриньків, Ф. Музика // *Анатомія з основами морфології* : навч. посіб.-практич. для спец. "Хореографія". – Львів : ЛДУФК ім. Івана Боберського, 2020. – С. 169–188.

26. Куцериб Т. Спинний мозок. Провідні шляхи : практич. заняття № 20 / Т. Куцериб, М. Гриньків, Ф. Музика // *Анатомія з основами морфології : навч. посіб.-практич. для спец. "Хореографія"*. – Львів : ЛДУФК ім. Івана Боберського, 2020. – С. 128–136.
27. Куцериб Т. Функціональні групи м'язів верхньої кінцівки : практич. заняття № 10 / Т. Куцериб, М. Гриньків, Ф. Музика // *Анатомія людини з основами морфології : навч. посіб.-практич. для спец. "Хореографія"*. – Львів : ЛДУФК ім. Івана Боберського, 2020. – С. 75– 81.
28. Куцериб Т. Функціональні групи м'язів нижньої кінцівки : практич. заняття № 13 / Т. Куцериб, М. Гриньків, Ф. Музика // *Анатомія з основами морфології : навч. посіб.-практич. для спец. "Хореографія"*. – Львів : ЛДУФК ім. Івана Боберського, 2020. – С. 90–96.
29. Куцериб Т. Функціональні групи м'язів хребта, вдиху, видиху, натужування : практич. заняття № 7 / Т. Куцериб, М. Гриньків, Ф. Музика // *Анатомія людини з основами морфології : навч. посіб.- практич. для спец. "Хореографія"*. – Львів : ЛДУФК ім. Івана Боберського, 2020. – С. 62–66.
30. Куцериб Т. Черепні та спинномозкові нерви : практичне заняття № 22 / Т. Куцериб, М. Гриньків, Ф. Музика // *Анатомія з основами морфології : навч. посіб.-практич. для спец. "Хореографія"*. – Львів : ЛДУФК ім. Івана Боберського, 2020. – С. 149–157.
31. Функціональна анатомія / за ред. Я. І. Федонюка, Б. М. Мицкана. – Тернопіль : Навчальна книга Богдан, 2007. – 552 с.
32. Свиридов О. І. Анатомія людини / О. І. Свиридов. – Київ : Вища школа, 2001. – 427 с.
33. Синельников Р. Д. Атлас анатомии человека / Р. Д. Синельников – Москва : Медицина, 1978.
34. Липченко А. Я. Атлас нормальной анатомии человека / А. Я. Липченко, Р. П. Самусев. – Москва : Медицина, 1989.
35. Мак-Дугалл Д. Д. Физиологическое тестирование спортсмена высокого класса / Д. Д. Мак-Дугалл, Г. Є. Уєнтер, Г. Д. Грин – Киев : Олимп. лит, 1998.
36. Мартиросов Э. Г. Методы исследования в спортивной антропологии / Э. Г. Мартиросов. – Москва : ФиС, 1982.
37. Морфология человека: учеб. пособие / под ред. Б. А. Никитюка, В. П. Чтецова. – Москва : Изд-во МГУ, 1990. – 344 с.

Інформаційні ресурси інтернет:

1. Електронний каталог ЛДУФК імені Івана Боберського [Електронний ресурс]. – Режим доступу: <http://3w.ldufk.edu.ua/>
2. Електронний репозитарій ЛДУФК імені Івана Боберського [Електронний ресурс]. – Режим доступу: <http://repository.ldufk.edu.ua/>

