

ЛЬВІВСЬКИЙ ДЕРЖАВНИЙ УНІВЕРСИТЕТ ФІЗИЧНОЇ КУЛЬТУРИ ІМЕНІ ІВАНА БОБЕРСЬКОГО

КАФЕДРА АНАТОМІЇ І ФІЗІОЛОГІЇ

Куцериб Т. М.

ЛЕКЦІЯ № 1

ВСТУП В АНАТОМІЮ. СИСТЕМА СКЕЛЕТА ТА СИСТЕМА З'ЄДНАНЬ

з навчальної дисципліни

"АНАТОМІЯ З ОСНОВАМИ СПОРТИВНОЇ МОРФОЛОГІЇ"

Галузь знань 01 – Освіта/Педагогіка
Спеціальність 014 „Середня освіта (фізична культура)”
017 „Фізична культура і спорт”
(спеціалізація „Фізична культура і спорт, різні групи населення”)
024 „Хореографія”
факультет ФП та ЗО (перепідготовка)

План:

1. Предмет анатомії та її зв'язок з іншими науками.
2. Методи анатомічного дослідження.
3. Зміст і значення навчального курсу анатомії.
4. Організм і його складові елементи.
5. Вісі і площини. Анатомічна термінологія.

Тривалість лекції: 2 академічні години.

Навчальні та виховні цілі: 1. Дати слухачам уявлення про предмет, завдання і значення анатомії людини у процесі підготовки фахівців з фізичного виховання, спорту та фізичної реабілітації. 2. Охарактеризувати основні методи анатомічного дослідження. 3. Дати поняття про основні складові елементи людського організму і їх взаємозв'язок. 4. Дати уявлення про анатомічні вісі та площини і основні анатомічні терміни, що характеризують положення окремих органів і рухи в суглобах.

Матеріальне забезпечення : таблиці, муляжі.

Рекомендована література

1. Анатомія людини : навч. посіб. / Музика Ф. В., Гриньків М. Я., Куцериб Т. М. – Львів : ЛДУФК, 2014. – 360 с.
2. Куцериб Т. Анатомія людини з основами морфології : навч. посіб. / Тетяна Куцериб, Мирослава Гриньків, Федір Музика. – Львів : ЛДУФК, 2019. – 84 с.
3. Куцериб Т. Анатомія людини з основами морфології : навч. посіб.-практ. / Тетяна Куцериб, Мирослава Гриньків, Федір Музика. - Львів : ЛДУФК ім. І. Боберського, 2020. - 252 с.
4. Латинсько-українсько-російський словник анатомічних термінів / Крась С. І., Вовканич Л. С., Гриньків М. Я. [та ін.]. – Львів: ЛДУФК, 2014. – 192 с.

5. Методичні вказівки для студентів факультету спорту, фізичного виховання, здоров'я людини і туризму із вивчення дисципліни „Анатомія людини” за модульною програмою викладання / ФВ Музика, та ін. – Львів : ЛДУФК, 2011. – 37 с.
6. Міжнародна анатомічна номенклатура. Український стандарт / за ред. Бобрика І. І., Ковешнікова В. Г. – Київ.: Здоров'я, 2001.
7. Навчальний посібник для лабораторних занять з курсу „Анатомія людини” для студ. ф-ту спорту, ф-ту фіз. виховання та ф-ту здоров'я людини і туризму / М. Я. Гриньків, Ф. В. Музика, Т. М. Куцериб. - Вид. 2-ге, доповн. – Львів : ЛДУФК. – 128 с.
8. Навчальний посібник для лабораторних занять з курсу «Анатомія людини» / М. Я. Гриньків, Ф. В. Музика, Т. М. Куцериб. - Вид. 2-ге, доповн. – Львів : ЛДУФК, 2013. – 128 с.
9. Навчальний посібник для лабораторних занять з курсу „Анатомія людини” / М. Я. Гриньків, Ф. В. Музика, Т. М. Куцериб. - Вид. 2-ге, доповн. – Львів : ЛДУФК, 2012. – 90 с.
10. Анатомія человека / под ред. В. И. Козлова. – Москва : Физкультура и спорт, 1978.
11. Хоменко Б. Г. Анатомія людини. Практикум / Б. Г. Хоменко.. – Київ : Вища школа, 1991.
12. Анатомія человека / под ред. В. И. Козлова. – Москва : Физкультура и спорт, 1978.
13. Анатомія человека / под ред. А. А. Гладышевой. – Москва : Физкультура и спорт, 1977.
14. Хоменко Б.Г. Анатомія людини. Практикум. – Київ : Вища школа, 1991.
15. Синельников Р. Д. Атлас анатомии человека / Синельников Р. Д. – Москва : Медицина, 1978. – Т. 1.

Затверджено на засіданні кафедри
анатомії та фізіології
від 31 серпня 2020р., протокол № 1
Зав. кафедри доц. Вовканич Л.С.

ПРЕДМЕТ АНАТОМІЇ ТА ЇЇ ЗВ'ЯЗОК З ІНШИМИ НАУКАМИ

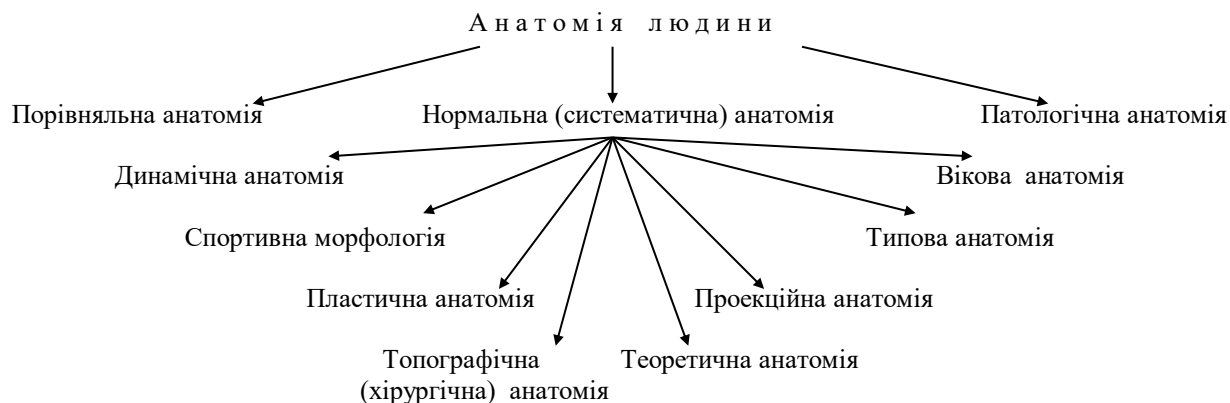
Анатомія людини – це наука про зовнішню форму і внутрішню будову організму. Анатомія вивчає зовнішні форми людського тіла, окремих його частин, органів і їх конституцію, тобто, макро- і мікроскопічну будову. Будова органа нерозривно пов'язана з його функцією. В організмі немає структур, які б не виконували якої-небудь функції, так як і немає функцій, не пов'язаних з певною структурою. Кожний орган є в значній мірі продуктом тієї роботи, яку він виконує. Тому сучасна анатомія розглядає будову тіла людини у зв'язку з його функціями, тобто є наукою функціональною.

В завдання анатомії входить також пізнання основних етапів розвитку людського організму в процесі еволюції, в процесі її історичного розвитку (філогенезу) і вивчення змін у будові людського організму в процесі індивідуального розвитку (онтогенезу) - в дитячому, підлітковому, юнацькому, зрілому і похилому віці. У зрілому віці будова людського організму менш-більш стабільна, однак і в цей період відбувається певна перебудова його

органів відповідно до умов життя, роду занять, тобто, під впливом факторів зовнішнього середовища. Ці зміни вивчаються окремими розділами анатомії.

Отже, анатомія людини - це наука, що вивчає зовнішню форму і внутрішню будову людського організму у зв'язку з функцією його органів, особливостями походження людини і її вікового розвитку і оточуючим середовищем.

В залежності від предмета вивчення в анатомії виділяють декілька розділів, які розглядають як самостійні науки.



Здорову людину в природньому, нормальному стані вивчає нормальна анатомія. Її називають ще систематичною анатомією, оскільки вивчення будови тіла людини відбувається за системами органів. Так вивчають анатомію в інститутах фізичної культури.

Предметом вивчення патологічної анатомії є зміни в будові організму під впливом різних захворювань (pathos - страждання). Патологічну анатомію вивчають в медичних інститутах.

Порівняльна анатомія досліджує і співставляє будову тіла людини і тварин, що знаходяться на різних етапах еволюції.

Нормальна анатомія також має декілька відгалужень. Особливий інтерес для тренера, викладача фізичного виховання чи спортсмена представляють динамічна анатомія і спортивна морфологія. Динамічна анатомія (dynamikas - діючий) вивчає спортивні, трудові і інші рухи людського тіла.

Спортивна морфологія досліджує анатомічні зміни в організмі, які відбуваються при виконанні цих рухів, адаптацію організму до фізичних навантажень.

Пластична анатомія вивчає зовнішні форми і пропорції тіла людини, а також топографію органів у зв'язку з необхідністю пояснення зовнішніх форм.

Ця наука має прикладне значення для образотворчих мистецтв, а також для спорту - вона вивчає пропорції тіла і їх зв'язок зі спортивними досягненнями.

Предметом вивчення топографічної (хірургічної) анатомії є будова тіла людини за ділянками з врахуванням розміщення органів і їх взаємовідношення один з одним і зі скелетом. Топографічна анатомія має прикладне значення для медицини, і особливо для хірургії. Крім того, топографічна анатомія дає можливість встановити взаємне розміщення органів і їх вплив один на одного при виконанні фізичних вправ.

Вікова анатомія займається особливостями будови людського організму в різні періоди його індивідуального розвитку (онтогенезу). Матеріали вікової анатомії дають можливість науково обґрунтовано підійти до вирішення питань ранньої спеціалізації, відбору в ДЮСШ за морфологічними ознаками, побудови навчально-тренувального процесу з врахуванням біологічного віку підопічних і т.п.

Типова анатомія вивчає співвідношення між внутрішньою будовою тіла і його зовнішніми формами.

Проекційна анатомія досліджує проекцію органів людського тіла на його зовнішню поверхню. Особливого значення набувають знання про зміни границь органів при виконанні фізичних вправ, тому що зміна положення органів впливає на їх функцію.

Теоретична анатомія вивчає загальні закономірності будови людського тіла. Матеріали теоретичної анатомії дають можливість об'єднати розрізнені факти і явища в єдину теорію, без якої неможливо підійти до управління процесами, які відбуваються в організмі під впливом спортивної діяльності.

Місце анатомії в системі біологічних наук.

Якщо розглядати місце анатомії в системі біологічних наук, то її слід віднести до морфологічних наук, тобто, наук про форму (*morphe* - форма), на відміну від фізіологічних наук, які вивчають функції організму (*physis* - природа). До морфологічних наук відносяться також такі науки, як цитологія, гістологія, ембріологія, дані яких використовує анатомія людини. Ці науки

знайомлять з мікроскопічною будовою організму людини, з ранніми стадіями його розвитку. Без знання цих елементів неможливо осмислити і зрозуміти будову людського організму.

В свою чергу анатомія закладає основи для вивчення таких дисциплін, як фізіологія людини, психологія, спортивна медицина, лікувальна фізкультура, біомеханіка та інші. Основні положення цих дисциплін базуються на анатомічних даних. Без знання детальної будови людського організму неможливо уявити собі функцію його органів, пізнати закономірності їх змін в процесі спортивного тренування і намітити шляхи їх вдосконалення.

МЕТОДИ АНАТОМІЧНОГО ДОСЛІДЖЕННЯ

В анатомії будову людського організму вивчають як на живій людині, так і на неживих об'єктах. В 1905 р. П.Ф. Лесгафт писав, що при вивченні анатомії головним об'єктом завжди повинен бути живий організм. Мертвий препарат повинен служити перевіркою і доповненням до живого організму, який вивчають. Особливого значення це набуває при вивченні рухового апарату, аналіз положень і рухів спортсмена, які проводяться в інститутах фізкультури. При вивченні анатомії живої людини широко використовують такі методи:

Огляд.

Пальпація (обмацування)

Рентгенологічний метод

Метод ендоскопії.

Антропометричний метод та ін.

Методом огляду форм тіла і його окремих частин і методом пальпації можна визначити форму грудної клітки, живота, наявність викривлень хребта, ступінь розвитку м'язів та деякі інші параметри. При вивченні анатомії живої людини широко застосовується рентгенологічний метод. Його ввели в анатомію В.Н.Тонков, П.Ф.Лесгафт і фізик Лебедев. Рентгенологічним методом можна вивчати будову скелета, а використовуючи контрастні речовини - і будову внутрішніх органів, кровоносних і лімфатичних судин. За допомогою рентгеноскопії можна вивчати будову людського тіла в динаміці. Найновішими методами рентгенологічних досліджень є:

Електрорентгенографія, яка дозволяє одержувати рентгенівське зображення м'яких ткани (шкіри, підшкірної клітковини, зв'язок, хрящів і т.п.), які на звичайних рентгенограмах не виявляються, тому що майже не затримують рентгенівського проміння.

Томографія, з допомогою якої можна одержувати зображення структур, які лежать в задній площині.

Комп'ютерна томографія, яка дозволяє бачити на екрані зображення, сумоване з великою кількістю томографічних зображень.

Рентгеноденсиметрія, яка дозволяє визначати кількість мінеральних солей в кістках.

Метод ендоскопії застосовують при вивченні будови внутрішніх покривів порожнинних органів, таких як шлунок, кишківник і т.п.

За допомогою антропометричних методів визначають розміри тіла і окремих його частин, їх співвідношення, які визначають пропорції тіла. Цей метод також дозволяє визначати склад тіла – кількість жирової, кісткової, м'язової тканин, силу окремих груп м'язів, ступінь рухливості в суглобах і т.п. Ці методи широко застосовуються в спортивній практиці при вивченні змін розмірних ознак у юних спортсменів, при визначенні морфологічних особливостей спортсменів різних спеціалізацій і спортивної кваліфікації.

Але тільки на живій людині анатомію вивчити неможливо. Більш детально будову людського тіла досліджують на неживих об'єктах: трупах, препаратах окремих органів та їх частин. При цьому основними є класичні методи анатомічних досліджень - розтин (препарування - від грецького *anatomno*) і спостереження. Для вивчення розміщення і ходу кровоносних судин, лімфатичних судин і проток залоз їх заповнюють застигаючими масами (метод ін'єкції). Часто його доповнюють методом ерозії, який полягає у руйнуванні оточуючих тканин кислотою. В результаті одержують "каркас" з досліджуваних проток чи судин.

Широкого застосування в анатомії набув мікроскопічний метод. Використання мікроскопа дає змогу вивчати клітинну будову різноанітних органів. В залежності від рівня та методів дослідження анатомію, як і інші

морфологічні науки поділяють на макроскопічну і мікроскопічну. Макроскопічна анатомія (від слова makros - великий) вивчає будову тіла і органів на рівнях, видимих неозброєним оком або з допомогою лупи. Мікроскопічна анатомія (від слова mikros - малий) вивчає будову органа з допомогою мікроскопа.

ЗМІСТ І ЗНАЧЕННЯ НАВЧАЛЬНОГО КУРСУ «АНАТОМІЯ ЛЮДИНИ»

У підготовці тренерів і вчителів фізичного виховання анатомія має:

- * загальноосвітнє (світоглядне);
- * пропедичне (підготовче);
- * практичне (прикладне) значення.

Загальноосвітнє значення анатомії полягає у тому, що вона дає можливість створити правильне уявлення про будову організму людини, його формування і розвиток.

Пропедичне значення анатомії полягає в тому, що вона закладає фундамент для вивчення таких дисциплін, як фізіологія, спортивна медицина, психологія, біомеханіка, лікувальна фізкультура, спортивний масаж та інші. Основні положення цих дисциплін ґрунтуються на анатомічних даних. Без знання будови людського організму неможливо уявити його функції, приступити до вивчення фізіології, психології, біохімії; неможливо пізнати закономірності зміни людського організму в процесі спортивних тренувань, неможливо обґрунтувати засоби і методи фізичного виховання, здійснювати контроль за впливом занять спортом на людський організм і вдосконалювати його.

На практичне значення анатомії для викладача фізичного виховання, тренера, спортсмена вказував один із засновників спортивної анатомії М.Ф.Іваницький. Він писав, що для тренера чи викладача фізичного виховання важливі найрізноманітніші аспекти анатомічних знань. Адже працюючи з людьми, їм доводиться враховувати вікові і статеві особливості будови і функції людського тіла, отже, необхідне знання вікової анатомії. Часто

необхідно знати взаєморозміщення органів, їх проекцію на зовнішню поверхню тіла і їх функціональний зв'язок при певних рухових режимах, тобто, топографічну і проекційну анатомію і т.п. анатомічний аналіз положень і рухів спортсмена, дослідження роботи рухового апарату при тих чи інших видах спортивної діяльності сприяє вдосконаленню спортивної техніки, дає можливість покращувати її якість і зменшувати можливість травм. Анатомія надає матеріали, які можуть бути використані при відборі в ДЮСШ, при вирішенні питань ранньої спеціалізації. Все це відіграє суттєву роль у практичній роботі тренерів і педагогів фіз. виховання.

2. ОРГАНІЗМ І ЙОГО СКЛАДОВІ ЕЛЕМЕНТИ.

Організм – це історично сформована, цілісна, мінлива система, яка має особливу будову і розвиток, здатна до обміну речовин з оточуючим середовищем, до росту і розмноження. Організм складається з певних складових елементів або структурно-функціональних одиниць. Елементарною складовою часткою живого організму є клітина. В організмі людини, як і всіх багатоклітинних тварин, клітини існують лише в складі тканин. Тканина - це історично сформована сукупність клітин, які мають спільне походження, будову і функції. Розрізняють 4 типи тканин:

- епітеліальна;
- сполучна (кров, лімфа, хрящова, кісткова тканини і т.п.);
- м'язова;
- нервова.

З тканин збудовані органи. Орган – це частина тіла, що має певну форму, особливу будову, займає певне місце в організмі і виконує характерну функцію. Кожний орган складається з різних тканин, але одна з них є ведучою або робочою, це та тканина, яка забезпечує виконання характерної для цього органа функції. Для головного мозку робочою є нервова тканина, для м'яза – м'язова і т.п. Інші тканини органа, які виконують допоміжні функції, називають допоміжними. Наприклад, нервова тканина забезпечує іннервацію м'яза, в

головному мозку, крім нервової є ще м'язова тканина у складі стінок кровоносних судин.

Органи, що мають єдину функцію і спільне походження, складають системи органів. Виділяють 9 систем органів:

- кісткова;
- м'язова;
- травна або система органів травлення;
- дихальна або система органів дихання;
- сечова система;
- статеві;
- серцево-судинна;
- лімфатична;
- нервова.

Деякі системи органів об'єднують в апарати органів:

- * опорно-руховий апарат (кісткова і м'язова системи);
- * сечо-статевий апарат (сечова і статеві системи).

В апараті органи об'єднані єдиною функцією, але можуть мати походження і будову.

Для динамічної анатомії і спортивної морфології характерний поділ цілісного організму на 3 умовні частини (блоки):

Органи, що виконують рухи (опорно-руховий апарат).

Органи, що регулюють рухову діяльність (нервова система, ендокринний апарат, органи чуття).

Органи, що забезпечують рухову діяльність (серцево-судинна система, видільна система).

Організм – це єдине ціле. Цілісність організму, тобто, його об'єднання (інтегрування), забезпечується, по-перше:

- 1) структурним з'єднанням всіх частин організму (клітин, тканин, органів, рідин і ін.);
- 2) зв'язком між всіма частинами організму за допомогою:

а) рідин, які циркулюють в його судинах, порожнинах і просторах (гуморальний зв'язок, humor - рідина);

б) нервової системи, яка регулює всі процеси організму (нервова регуляція).

У найпростіших одноклітинних організмах, які ще не мають нервової системи (наприклад, амеби) є тільки один вид зв'язку - гуморальний. З появою нервової системи виникає два види зв'язку - гуморальний і нервовий, причому з ускладненням організації тварин і розвитком нервової системи остання все більше заволодіває тілом і підкорює собі всі процеси організму, в тому числі і гуморальні, в результаті чого створюється єдина нейрогуморальна регуляція при ведучій ролі нервової системи.

Отже, цілісність організму досягається завдяки діяльності нервової системи, яка пронизує своїми розгалуженнями всі органи і тканини і яка є матеріальним анатомічним субстратом об'єднання (інтеграції) організму в єдине ціле поряд з гуморальним зв'язком.

Організм як ціле - щось більше, ніж сума його частин (клітин, тканин, органів). Це "більше" - нова якість, яка виникла завдяки взаємодії частин в процесі філо- і онтогенезу. Особливою властивістю організму є його здатність до самостійного існування в даному середовищі. Так, одноклітинний організм має здатність до самостійного життя, а клітина, яка є частиною організму (наприклад, лейкоцит) не може існувати поза організмом і виділена з крові гине. Тільки при штучній підтримці певних умов можуть існувати ізольовані органи і клітини (культура тканин). Але функції таких ізольованих клітин не тотожні функції клітин цілісного організму, оскільки вони виключені з загального обміну з іншими тканинами.

Організм як єдине ціле відіграє ведучу роль у відношенні до своїх частин. Ізольовані органи не можуть виконувати ті функції, які притаманні їм в рамках цілого організму. Цим пояснюється складність пересадки органів. Організм же як ціле може існувати і після втрати деяких його частин (нирки, легені і т.п.). Але ця підлеглисть частин цілому не є абсолютною. Маючи певну

самостійність, частина може впливати на ціле, про що свідчать зміни всього організму при захворюваннях його окремих органів.

Між організмом і зовнішнім середовищем існує постійний обмін речовин, без якого неможливе життя. І.М.Сеченов писав: “Організм без зовнішнього середовища, яке підтримує його існування, неможливий...” Обмін речовин у людини і у тварин визначається нервогуморальною регуляцією з ведучою роллю нервової системи, яка виступає як “найтонший інструмент, що зрівноважує організм з оточуючим його середовищем” (І.П.Павлов).

3. ОСІ І ПЛОЩИНИ. АНАТОМІЧНА ТЕРМІНОЛОГІЯ

Для позначення розміщення частин тіла у просторі використовують поняття про вісі і площини. При цьому їх розглядають відносно людини, яка знаходиться у вихідному анатомічному положенні. Вихідним анатомічним положенням вважають таке положення тіла, коли людина стоїть, ноги разом, руки опущені долонями до переду. В такому положенні через людське тіло умовно можна провести 3 взаємоперпендикулярні площини: горизонтальну, фронтальну та сагітальну.

горизонтальна площина відокремлює верхню частину тіла від нижньої. Поверхня будь-якого органу, звернена в бік голови, називається краніальною (від череп - *cranium*) або верхньою, а протилежна поверхня, що звернена до тазу - каудальною (від *cauda* - хвостовою) або нижньою. Ці терміни вживаються в основному для тулуба і шиї. Коли описують будову кінцівок, вживають термін “проксимально” і “дистально”. Проксимальною називають частину кінцівки, розміщену ближче до тулуба, дистальною - більш віддалену від тулуба.

Фронтальна площина розміщена вертикально, паралельно площині лоба і відокремлює передню частину тіла від задньої. Передню частину тіла називають ще черевною або вентральною, задню - спинною або дорзальною. Відповідно і поверхню органа, звернену до переду, називають вентральною, а до заду – дорзальною.

Сагітальна площина розміщена вертикально спереду назад. Вона ділить тіло на праву і ліву частини. Сагітальна площина, що проходить через середину тіла,

і поділяє його на праву і ліву частини, називається середньою або медіальною. Горизонтальних, фронтальних і сагітальних площин можна провести довільну кількість. Середина площина тільки одна. Поверхню органа, звернену вбік серединної площини тіла, називають серединною або медіальною, а протилежну – зовнішньою або латеральною. Може бути ще проміжне положення органа.

При пересіканні кожних з двох площин утворюється 3 вісі симетрії чи обертання: вертикальна, фронтальна і сагітальна. Вертикальна вісь утворена внаслідок пересікання сагітальної площини з фронтальною. Вона спрямована вздовж тіла стоячої людини. Навколо вертикальної вісі в суглобах можливі 2 рухи:

для кінцівок - пронація (обертання досередини або привертання) і супінація (обертання назовні або відвертання);

для голови, шиї, хребта - повороти (скручування) вправо і вліво.

Ці рухи відбуваються у горизонтальній площині. Вздовж вертикальної вісі розміщені хребет, стравохід, грудна і черевна частини аорти і деякі інші органи. В положенні стоячи з вертикальною віссю співпадає поздовжня вісь, яка розміщена вздовж тіла людини незалежно від його розміщення у просторі або вздовж його кінцівок чи органів.

Фронтальна вісь утворена внаслідок пересікання фронтальної площини з горизонтальною. Вона розміщена справа наліво або зліва направо у фронтальній площині. При обертанні навколо фронтальної вісі рухи відбуваються у сагітальній площині. Навколо фронтальної вісі обертання в суглобах можливі 2 рухи: згинання і розгинання.

Сагітальна вісь утворена внаслідок пересікання сагітальної площини з горизонтальною. Вона розміщена в передньо-задньому напрямку. при обертанні навколо сагітальної вісі рухи здійснюються у фронтальній площині. В суглобах можливі 2 рухи навколо сагітальної вісі:

для кінцівок - відведення і приведення;

для голови, шиї і тулуба - нахили вправо і вліво.

Сукупність термінів, які використовуються в анатомії, складають анатомічну номенклатуру. До 1955р. користувались Базельською Анатомічною номенклатурою, прийнятою на анатомічному конгресі в м. Базелі (Швейцарія). Базельська анатомічна номенклатура була перекладена українською мовою та опублікована в 1925р. Ф.О.Цешківським та О.Г.Черняхівським. Терміни Базельської номенклатури позначаються в літературі аббревіатурою ВНА. В 1955р. на 6 Міжнародному конгресі анатомів у Парижі була прийнята сучасна, Паризька Анатомічна номенклатура (терміни її позначаються РНА). Пізніше анатомічну номенклатуру уточнювали на 7-8 інтернаціональних конгресах у Нью-Йорку (1960), Вісбадені (1965), Ленінграді (1970), Токіо (1975), Мехіко (1980). Паризька анатомічна номенклатура перекладена багатьма мовами світу.

4. БУДОВА І ФУНКЦІЇ СКЕЛЕТУ

Важливою функцією людського організму є підтримка певного положення тіла у просторі, зміна цього положення і переміщення тіла. Цю функцію виконує опорно-руховий апарат. Опорно-руховий апарат складається з кісток, їх з'єднань і скелетних м'язів. Кістки та їх з'єднання складають пасивну частину опорно-рухового апарату. Вони виконують функцію важелів. Скелетні м'язи становлять активну частину опорно-рухового апарату. Вони здатні скорочуватись і в результаті цього переміщують кістки.

4.1. ФУНКЦІЇ СКЕЛЕТУ

Всю сукупність кісток людського тіла називають скелетом. Скелет виконує такі функції:

1. Опорна функція. Вона полягає у підтримці кістками м'яких частин організму та протидії силі земного тяжіння.
2. Рухова функція. Кістки відіграють роль важелів, які приводяться в рух м'язами. В результаті цього частини тіла або ціле тіло можуть пересуватись.
3. Захисна функція. Скелет утворює вмістилища для життєво-важливих органів і захищає їх від зовнішніх впливів. Так, в порожнині черепа

знаходиться головний мозок, в хребтовому каналі – спинний мозок, в грудній клітці – серце, легені і т.д.

4. Біологічна функція. В кістках є велика кількість солей Ca^{2+} , солі магнію, фосфору та інших елементів, які беруть участь в обміні речовин. Запасені в кістках кальцій - і фосфат-іони можуть під впливом гормонів щитоподібної і при щитоподібної залоз кальцитоніну і паратиреоїдного гормону звільнюватись з кістки і переходити в кров. Таким чином, за рахунок кальцію та фосфору кісток підтримується постійний рівень цих катіонів у крові. Крім того, до біологічної функції скелету відноситься і кровотворна функція червоного кісткового мозку (місце утворення формених елементів крові).

4.2. КІСТКА ЯК ОРГАН

В скелеті людини нараховують приблизно 206 кісток, з них: 85 – парні, 33-34 – непарні. У чоловіків кістки займають близько 18% від загальної маси тіла, у жінок – 16%, у новонароджених – 14%.

Кожна кістка – це самостійний орган, який складається з декількох тканин. Головною є кісткова тканина. Вона забезпечує структурні і функціональні властивості кістки. Кісткова тканина складається з клітин і міжклітинної речовини. Є три типи кісткових клітин:

- 1 – остецити – зрілі клітини з відростками, вмуровані в спеціальні порожнини міжклітинною речовиною;
- 2 – остеобласти – молоді клітини, за рахунок яких відбувається утворення кісткової тканини;
- 3 – остеокласти – клітини, які руйнують кісткову тканину.

Міжклітинна речовина кісткової тканини містить багато неорганічних речовин, особливо солей кальцію і фосфору, а також органічні речовини, зокрема білок осеїн. Осеїн забезпечує гнучкість і еластичність кісткової тканини, а неорганічні сполуки – її міцність. В дитячому віці у складі кісткової тканини переважає осеїн і кістка більш пружна. У старшому віці в кістковій тканині переважають неорганічні речовини і кістка стає крихкою.

Структурною одиницею кістки є остеон або гаверсова система. остеон складається з 5-20 концентрично розміщених кісткових пластинок, в стінках яких в особливих порожнинах розміщені остеоцити. В центрі остеона знаходиться канал, в якому проходять нерви і судини. Остеони утворюють компактну і губчасту речовину кістки. В компактній речовині остеони щільно прилягають один до одного, а в губчастій утворюють кісткові перекладки або балки. Балки, переплітаючись, утворюють структуру типу сітки чи губки з великими комірками, в яких розміщений червоний кістковий мозок. Розподіл губчастої речовини залежить від функціональних умов кістки. Компактна речовина розміщена в тих кістках і в таких їх місцях, які виконують функцію опори і руху, а там, де при великому об'ємі треба зберегти міцність і легкість водночас, розміщується губчаста речовина.

Розглянемо будову плечової кістки. Це типова трубчаста кістка. В середній частині кістки, яка називається діафізом або тілом, розміщена компактна кісткова речовина. На кінцях кістки (епіфізах) є губчаста речовина, вкрита тонким шаром компактної речовини. Тіло трубчастої кістки містить кістковомозкову порожнину. В кістковомозковій порожнині знаходиться жовтий кістковий мозок – жирова тканина, яка не має кровотворної здатності. Між балками губчастої речовини в епіфізах розміщений червоний кістковий мозок, який продукує клітини крові. У новонароджених не має жовтого, а лише червоний кістковий мозок. Заокруглений епіфіз називають головкою. Головка переходить у звуження – шийку. Ділянку кістки між епіфізом та діафізом називають метафізом. Тут розміщений епіфізарний хрящ, за рахунок якого кістка росте в довжину. На епіфізах є суглобові поверхні для з'єднання з сусідніми кістками. Вони вкриті хрящовою тканиною. Вся поверхня кістки, за винятком суглобових поверхонь, вкрита окістям. Окістя – це міцна сполучнотканинна оболонка, яка тісно зростається з кісткою. Окістя складається з 2 шарів: зовнішній, волокнистий, містить багато кровоносних і лімфатичних судин і нервів; внутрішній, ростковий, або камбіальний, продукує молоді кісткові клітини, остеобласти. За рахунок росткового шару окістя кістка росте в товщину. Зовнішній шар окістя виконує захисну функцію, а також

трофічну і регуляторну. Під окістям розміщені численні живильні отвори кістки, які переходять у живильні канали. Через ці отвори і канали в кістку проникають кровоносні судини та нервові закінчення.

Кровопостачання та іннервація кістки

Кістка постачається кров'ю з гілок розміщених поблизу артерій. Артеріальні судини залягають в окісті і через живильні отвори по живильних каналах проникають всередину кістки; їх капіляри входять в канали остеонів, а завдяки – до капілярної сітки кісткового мозку. Там беруть початок венозні судини кістки.

Іннервація кістки відбувається також від розміщених поблизу нервів, які утворюють нервові сплетіння в окісті, а звідти проникають в канали остеонів.

4.3.КЛАСИФІКАЦІЯ КІСТОК

За величиною і формою розрізняють такі кістки:

1. Трубчасті.
2. Губчасті.
3. Плоскі.
4. Змішані.
5. Повітроносні.

Прикладом трубчастих кісток є розглянута вище плечова кістка. Трубчасті кістки поділяють на довгі і короткі. До довгих трубчастих кісток належать: плечова, стегнова, променева, ліктюва, велико- та малогомілкові кістки, до коротких – фаланги пальців.

Губчасті кістки мають форму неправильного куба або багатогранника. Вони міцні і рухливі, збудовані з губчастої речовини, вкритої тонким шаром компактної. До губчастих кісток належать кістки зап'ястка і заплесна.

Плоскі (широкі) кістки утворюють порожнини тіла і виконують функцію захисту. Це кістки покрівлі черепа, тазові кістки, лопатка, грудина ребра. Губчаста речовина кісток черепа носить назву диплоє. Вона утворює тонкий прошарок між двома пластинками компактної речовини. В диплоє проходять численні вени. Внутрішній шар компактної речовини дуже тонкий і ламкий,

його називають скляною пластинкою. Він часто ламається і пошкоджує головний мозок навіть при незначних травмах.

Змішані або неправильні кістки складаються з частин, які мають різну будову та форму. Наприклад, у хребці: тіло – губчастої будови, а дуга і відростки – плоскі.

Повітроносні кістки мають порожнину, заповнену повітрям. Це лобова, клиноподібна, решітчаста кістки, верхня щелепа.

4.4. РОЗВИТОК СКЕЛЕТУ

Скелет розвивається з середнього зародкового листка мезодерми і спочатку закладається у вигляді зародкової сполучної тканини. В процесі формування кісткового скелету більшість кісток проходять 3 стадії розвитку:

1. Сполучнотканинну.
2. Хрящову.
3. Кісткову.

такі кістки називають вторинними або змінними. Процес заміни хрящової або сполучної тканини на кісткову називається осифікацією або окостенінням. Частина кісток формуються відразу на місці сполучної тканини. Їх називають первинними або покривними. Такі кістки проходять 2 стадії розвитку:

1. Сполучнотканинну.
2. Кісткову.

До первинних кісток належать покрівлі черепа, деякі лицеві кістки, частина ключиці.

Окостеніння епіфізів і діафізів йде не одночасно. У новонароджених майже всі діафізи окостеніли, а в епіфізах є лише ядра окостеніння. Після окостеніння епіфізів між ними і діафізом залишаються тонкі прошарки хряща – епіфізарний хрящ. За рахунок цього хряща відбувається ріст кістки в довжину. Після завершення статевого розвитку епіфізарний хрящ заростає кістковою тканиною, епіфіз зростається з діафізом і ріст кістки припиняється.

Кістка визначається великою пластичністю. Вона може перебудовуватись під впливом фізичних навантажень. При інтенсивній м'язовій роботі посилюється приток крові до кістки, на яку припадає навантаження; під впливом посиленої імпульсації з боку нервової системи посилюється обмін речовин в кістках. Це сприяє росту кістки. Збільшується число остеонів, змінюється їх розміщення, в результаті чого потовщується компактний шар кістки і балки губчастого шару. Механічні властивості кістки покращуються, кістка стає більш опорною до зламу. Але для цього, як показав П.В. Лесгафт, фізичні вправи повинні носити ритмічний характер, бути оптимальними за величиною та індивідуально підібраними для кожного організму. Перебудова кістки відбувається за рахунок 2 процесів:

- 1) руйнування старої кісткової тканини клітинами остеобластами;
- 2) утворення нової кісткової тканини за рахунок розмноження остеобластів і утворення ними міжклітинної речовини.

5.3'ЄДНАННЯ КІСТОК

Кістки розміщені в скелеті не безладно, не ізольовано одна від одної. Між ними є різноманітні з'єднання. З'єднання кісток вивчає наука синдесмологія або артрологія.

З'єднання кісток виконують такі функції:

Сприяють збереженню тілом і його ланками певного положення.

Приймають участь у переміщенні частин тіла одна відносно одної і цілого тіла у просторі.

5.1.ВИДИ З'ЄДНАНЬ КІСТОК СКЕЛЕТУ

Всі види з'єднань кісток поділяють на 3 групи:

Безперервні з'єднання (синартрози).

Переривчасті з'єднання (суглоби).

Напівсуглоби (симфізи).

Безперервні з'єднання (синартрози) – це такі з'єднання, коли кістки ніби зрощені між собою через певну сполучну тканину і між ними немає щілини.

Вони нерухомі або малорухомі. В залежності від роду сполучної тканини ці з'єднання поділяють на синдесмози, синдохронози і синостози.

Синдеосмози – це з'єднання кісток за допомогою щільноволокнистої сполучної тканини. Сюди відносяться зв'язки, шви, міжкісткові перетинки. Зв'язки – це товсті пучки чи пластини щільної волокнистої сполучної тканини. Наприклад, між дугами хребців знаходяться жовті зв'язки. Міжкісткові перетинки – це сполучнотканинні пластини між діафізами довгих трубчастих кісток, наприклад, променевої і ліктьовою.

Шов – це таке з'єднання, коли між краями кісток, які з'єднуються, є лише вузький сполучнотканинний прошарок. Шви є тільки між кістками черепа. В залежності від форми країв кістки шви поділяють на лускоподібні, зубчасті і гармонійні.

Синхондроз – це хрящове з'єднання кісток. Синхондрози бувають постійні і тимчасові. Постійні синхондрози зберігаються протягом всього життя. Прикладом постійних синхондрозів є міжхребцеві диски. Тимчасові синхондрози поступово осифікуються, тобто хрящова тканина переростає у кісткову і синхондроз перетворюється у синостоз. Приклад: з'єднання клубової, сідничної та лобкової кісток.

Синостоз – це з'єднання кісток за допомогою кісткової тканини. Він утворюється на місці синхондроза, коли хрящ замінюється кістковою тканиною. Наприклад, клиноподібно-потиличний синхондроз – це тимчасове хрящове з'єднання, яке переходить у синостоз.

У напівсуглобах або симфізах кістки з'єднані хрящем, всередині якого є невелика щілина. Але тут немає ні капсули, ні синовіальної оболонки. Симфізом з'єднані між собою лобкові кістки, ручка і тіло грудини.

5.2.СУГЛОБИ. БУДОВА, ФОРМА, РУХИ

Суглоб – (переривчасте чи синовіальне з'єднання) – це рухове з'єднання двох чи декількох кісток з наявністю між ними щілиноподібної суглобової порожнини. В суглобах розрізняють такі утвори:

1. Суглобові поверхні – це ті поверхні кісток, якими вони зчленовані між собою. Переважно суглобові поверхні конгруентні, тобто рельєф одної відповідає рельєфу іншої.
2. Суглобові хрящі – це хрящі, які вкривають суглобові поверхні.
3. Суглобова капсула або сумка. Вона утворена щільноволокнистою сполучною тканиною і у вигляді замкнутого чохла сточує кінець кісток і переходить в окистя. Суглобова сумка має зовнішню фіброзну мембрану і внутрішню синовіальну. Синовіальна мембрана виділяє в порожнину суглоба синовіальну рідину, яка змащує суглобові поверхні і зменшує тертя між ними.
4. Суглобова порожнина – це щілиноподібний простір між суглобовими поверхнями кісток, оточений суглобовою сумкою.

Крім описаних структур в суглобах є ще допоміжні утвори. До них відносяться:

- суглобові зв'язки;
- суглобові губи;
- суглобові диски і меніски;
- сесамоподібні кістки.

Зв'язки – це щільні пучки волокнистої сполучної тканини. Вони розміщені в товщі або поверх фіброзної мембрани, деколи в порожнині суглоба між суглобовими поверхнями. Призначення зв'язок – зміцнення суглоба і направлення руху.

Суглобові диски і суглобові меніски – це хрящові пластинки круглої або півмісяцевої форми, вклинюються між суглобовими поверхнями і доповнюють їх конгруентність.

Суглобові губи – у вигляді хрящового обідка оточують поверхню суглоба. Вони зміцнюють суглоб і обмежують розмах руху.

Сесамоподібні кістки - містяться в суглобовій капсулі або між сухожилками м'язів, перекинутих через суглоб. Вони збільшують плече прикладання сили м'яза.

За кількістю кісток, які приймають участь у формуванні суглоба розрізняють суглоби прості, складні і комбіновані. Прості суглоби утворені двома кістками, складні – трьома і більше. Комбіновані суглоби відзначаються тим, що рухи в них можливі лише одночасно з рухами в іншому суглобі. Прикладом простого суглоба є плечовий суглоб, типовий складний суглоб – ліктьовий, комбінований – скроневопідщелепний. Комплексні суглоби містять суглобовий диск чи меніск, який поділяє порожнину суглоба на дві камери. Приклад: колінний суглоб, грудинно-ключичний, скроневопідщелепний.

За формою суглобових поверхонь суглоби поділяють на:

- циліндричний (променеволіктьовий);
- блокоподібний (між фалангами кисті і стопи);
- еліпсоподібний (променевозап'ястковий);
- сідлоподібний (між 1 п'ятковою і кістковою-трапецією зап'ястка);
- виростковий (колінний);
- кулястий (плечовий);
- чашоподібний (кульшовий);
- плоский (заплесноплеснові).

Рухи в суглобах розділяють відносно 3 взаємоперпендикулярних осей:

1. Навколо фронтальної – згинання і розгинання.
2. Навколо сагітальної - приведення і відведення.
3. Навколо вертикальної – пронація і супінація.

Може відбуватися і круговий рух – циркуляція, з переходом з однієї вісі обертання на іншу. Відповідно до того, навколо скількох вісей відбувається рух в суглобі, всі суглоби поділяють на:

- одноосьові (блокоподібні, циліндричні);
- двоосьові (еліпсоподібні, сідлоподібні, виросткові);
- три- і багатоосьові (кулясті, чашоподібні, плоскі).

Рухомість в суглобах залежить від:

- 1) форми суглобових поверхонь (характер рухів);
- 2) наявності суглобових дисків чи менісків (характер рухів);

- 3) співвідношення суглобових поверхонь (амплітуда рухів); кісткових обмежувачів, наприклад, для кульшового суглоба, це краї кульшової западини і вертлюги (амплітуда рухів);
- 4) еластичності зв'язок суглоба і, особливо, від еластичності м'язів, які його оточують (амплітуда рухів).

На розтягливість м'язів в значній мірі впливає температура.

Рухомість в суглобах вимірюють гоніометром.