

## АНАТОМО-БІОМЕХАНІЧНІ ОСОБЛИВОСТІ БУДОВИ ПЛЕЧОВОГО КОМПЛЕКСУ ТА ВИДИ ЙОГО ПОШКОДЖЕННЯ

Ярополк ПШИК

Львівський державний університет фізичної культури

**Анотація:** На основі аналізу наукової та науково-методичної літератури висвітлені особливості анатомічної будови, біомеханічних властивостей та механізмів травм плечового суглоба. Детально описані та проаналізовані усі чотири з'єднання, які утворюють плечовий суглоб. Розглянуто найпоширеніші механізми травми та захворювання плечового суглобу на основі робіт українських та закордонних авторів.

**Ключові слова:** плечовий комплекс, плечовий пояс, пошкодження плечового суглоба.

**Постановка проблеми.** Плечовий комплекс – анатомічно-складна ланка в руховому апараті людини, яка складається з трьох окремих суглобів та одного м'язового з'єднання: плечовий суглоб (articulation humeri), акроміально-ключичний суглоб (articulation acromioclavicularis), грудинно-ключичний суглоб (articulation sternoclavicularis) та лопатково-грудинне з'єднання (scapulothorax) (рис. 1) [2, 5, 7]. Діяльність верхньої кінцівки спричиняє травми всіх чотирьох, саме з функціонального боку їх об'єднують у плечовий комплекс [1]. За словами Пруднікова, плечовий суглоб залишається найбільш функціональним суглобом людини, який виконує велику роль у повсякденному житті людини, зважаючи на кількість та різноманітність рухів присутніх у ньому. Значна функціональність суглобу, робить його найбільш піддатливим до травми [4]. Останнім часом, зростає мода на здоровий спосіб життя, відвідування спортивних комплексів, секцій, атлетичних залів. Відповідно є присутній травматизм як побутового, так і професійного (гандбол, баскетбол, волейбол, футбол, важка атлетика) [6].

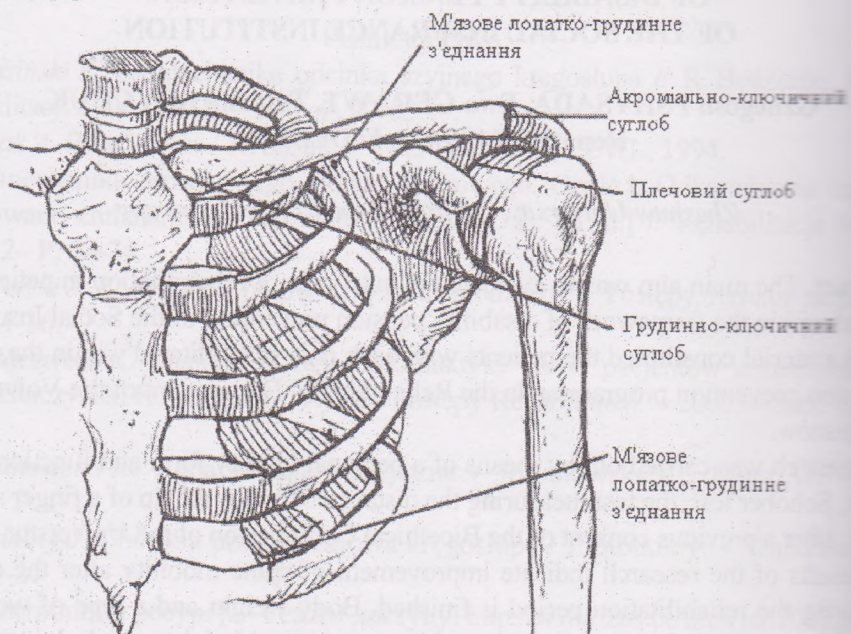


Рис. 1. З'єднання плечового комплексу



Травми можуть виникати, як у кістковій тканині, так і у м'яких тканинах плечового суглобу. Це залежить від трьох факторів: напрямку сили, яка діє на суглоб, величини та швидкості сили.

Знання анатомічних та біомеханічних особливостей плечового суглобу створює умови для кращого підбору реабілітаційних засобів та методів, щоб ефективно відновити або компенсувати функціонування кінцівки [11].

**Мета роботи:** Вивчити та проаналізувати анатомічні, біомеханічні особливості плечового комплексу та розглянути найпоширеніші травми та захворювання.

**Методи дослідження:** Аналіз та узагальнення даних наукової та науково-методичної літератури.

**Аналіз наявних досліджень і публікацій. Будова суглобу.** Анатомічно плечовий комплекс складається з трьох кісток: плечової кістки (humerus), ключиці (clavicula) та лопатки (scapula) [2, 5, 7]. Між трьома кістками, які формують суглоб знаходяться два правдивих суглоба, це плечовий та акроміально-ключичний [11].

Плечовий суглоб утворений суглобовою поверхньою головки плечової кістки, яка покрита гіаліновим хрящем, та суглобовою западиною лопатки, яка втричі менша суглобовою поверхні плечової кістки, що обумовлює велику свободу рухів і часті вивихи [2]. Допоміжним елементом у плечовому з'єднанні є суглобова губа (labrum glenoidale), яка розміщена по краю суглобової западини та збільшує конгруентність суглобу [7]. Головними стабілізаторами суглоба є власна капсула суглобу та ротаторна манжета плеча, яка складається з чотирьох м'язів: підлопатковий (musculus subscapularis), надостьовий (musculus supraspinatus), підостьовий (musculus infraspinatus) та малий круглий м'язи (musculus teres minor). У плечовому суглобі можливі рухи навколо трьох осей: фронтальна – згинання, розгинання; сагітальна – приведення, відведення; вертикальна – обертання та коловий рух – циркумдукція [11].

Акроміально-ключичний суглоб, утворений акроміальним кінцем ключиці (extremitas acromialis) та акроміоном лопатки (acromion). Особливістю даного суглобу є наявність суглобового диску (discus articularis) [2, 5, 7]. М'язову стабільність суглобу, забезпечують трапецієподібний (musculus trapezius) та дельтоподібний м'язи (musculus deltoideus), які розташовані над ним. Головним стабілізатором суглоба є дзьобо-ключична зв'язка (ligamentum coracoclaviculare), яка знаходиться між дзьобоподібним відростком лопатки і ключицею та запобігає зміщенню ключиці на акроміон. Акроміально-ключичний суглоб є триосьовий, але рухи обмежені, наявна тільки незначна ротація.

Як доповнення існують ще два з'єднання, які тісно пов'язані з рухами у плечовому суглобі – лопатко-грудне та грудинно-ключичне [11].

Грудинно-ключичний суглоб (articulation sternoclavicularis) утворений ключичною виїмкою грудини (incisura clavicularis) та грудним кінцем ключиці (extremitas sternalis). Це єдине з'єднання верхньої вільної кінцівки з тулубом. Стабільність суглобу забезпечує власна капсула суглоба та зв'язки які знаходяться між ключицею, 1-им ребром та грудиною.

У з'єднанні є суглобовий диск, який розділяє суглобову порожнину на медіальну та латеральну частини. У грудинно-ключичному суглобі присутні рухи в усіх площинах, проте з невеликою амплітудою. Навколо вертикальної осі відбувається зміщення плечового пояса вперед і назад, сагітальної – вверх і вниз, також можлива ротація ключиці [2, 5, 7].

Лопатко-грудне з'єднання не є суглобом, так як у ньому відсутні кісткові зчленування, проте у функціонуванні плечового комплексу воно діє як суглоб [11]. Лопатка з'єднана з кісткою тулуба за рахунок 15-ти м'язів: трапецієподібний м'яз (musculus trapezius), великий та малий ромбоподібні м'язи (musculus rhomboideus major/minor), м'яз підіймач лопатки (musculus levator scapulae), малий грудний м'яз (musculus pectoralis minor), передній зубчастий м'яз (musculus serratus anterior), дельтоподібний м'яз (musculus deltoideus), надостьовий м'яз (musculus supraspinatus), підостьовий м'яз (musculus infraspinatus), малий та великий круглі м'язи (musculus teres minor/major), підлопатковий м'яз (musculus subscapularis), дзьобо-плечовий м'яз (musculus coracobrachialis), двоголовий м'яз плеча (musculus biceps brachii), триголовий м'яз плеча (musculus triceps brachii) [7].



**М'язовий корсет.** Плечовий пояс зовні складається з трьох основних груп м'язів: великий грудний м'яз, який розташований спереду суглобу, дещо вище та латеральний – дельтоподібний м'яз та позаду суглобу – трапецієподібний м'яз [5].

Існують чотири м'язи, які створюють ротаторну манжету плеча (РМП). Підлопатковий м'яз, який починається в одноіменній ямці лопатки (*fossa subscapularis*) та прикріплюється до малого горбка плечової кістки (*tuberculum minus*), надосний м'яз, який починається у надосній ямці лопатки та підосний м'яз, який починається у підосній ямці лопатки та прикріплюються вони до великого горбка плечової кістки (*tuberculum majus*), де також прикріплюється малий круглий м'яз який починаються від тильної поверхні лопатки (*facies dorsalis*). Основна біомеханічна роль РМП – це стабілізація плеча, його відведення та ротація [1, 3, 4, 10].

Двоголовий м'яз плеча починається двома головками: довгою головкою, яка виходить від верхнього краю суглобової западини лопатки проходить через плечовий суглоб під ротаторною манжетою і прямує до горбистості променевої кістки (*tuberositas deltoidea*), і короткою, яка починається від дзьобоподібного відростка лопатки (*processus coracoideus*) та приєднується до двоголової головки на горбистості променевої кістки [2, 5, 7].

Плечовий суглоб виконує вісім рухів: згинання, коли рука рухається в сагітальній площині вперед, норма:  $180^\circ$ , розгинання – рука рухається в сагітальній площині назад, норма:  $60^\circ$ , приведення (аддукція) – рука рухається в фронтальній площині до середньої лінії тіла, відведення (абдукція) – рука рухається в фронтальній площині від середньої лінії тіла, норма:  $180^\circ$ , внутрішня ротація, – рука ротується медіально досередини тіла в горизонтальній площині, норма:  $70^\circ$ , зовнішня ротація – рука ротується латерально від тіла в горизонтальній площині, норма:  $90^\circ$  горизонтальне приведення – рука знаходиться у положенні відведення на  $90^\circ$  та приводиться медіально до середини тіла, норма:  $135^\circ$ , та горизонтальне відведення – коли рука знаходиться у положенні відведенні на  $90^\circ$  та рухається назад від тіла, норма:  $180^\circ$  (рис. 2) [7, 11].

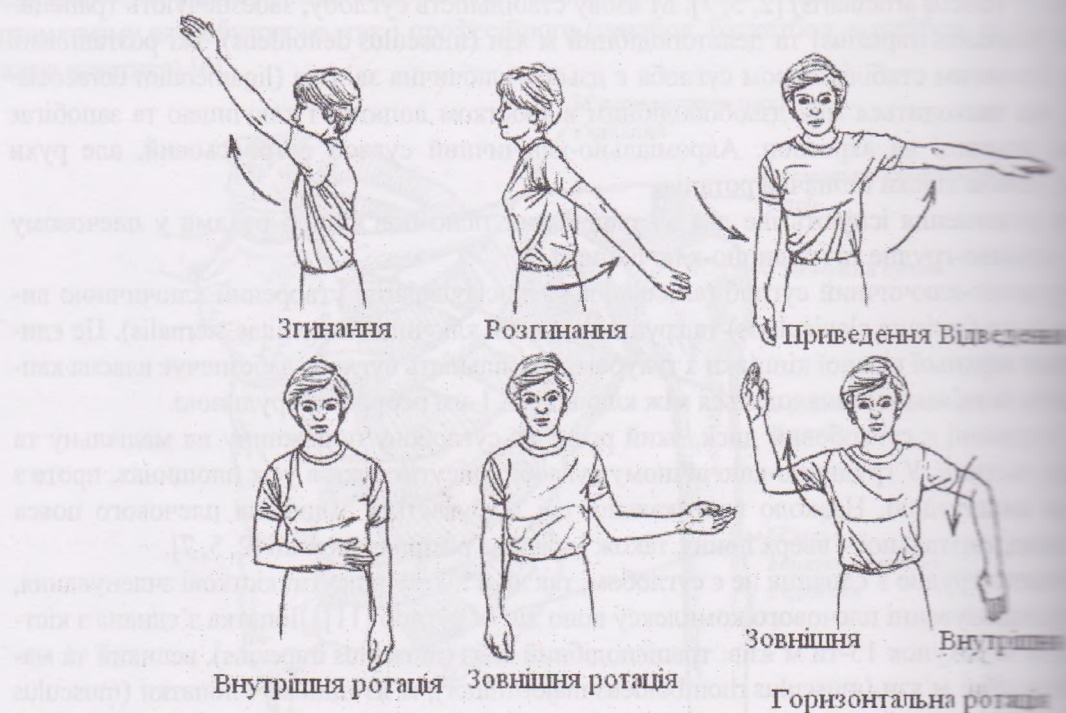


Рис. 2. Рухи у плечовому суглобі

Відведення плеча виконують дельтоподібний, та надосний м'язи. При відведенні плеча є важливим наявність зовнішньої ротації до  $90^\circ$  щоб уникнути надмірного контакту між



кого горбка плечової кістки з акроміоном. Піднімання латерального кінця лопатки є важливим для повного згинання та відведення плеча. Це виконується за допомогою верхньої частини

манжети м'язу ротаторної манжети плеча. Вони притискають головку плечової кістки до глибокої западини у початковій фазі відведення. Приведення виконується великим грудним м'язом та найширшим м'язом спини [11, 12].

Підостовий м'яз, малий круглий та задній пучок дельтоподібного м'язу виконують внутрішню ротацію плеча. Внутрішню ротацію виконує підлопатковий м'яз та допомагають великий грудний м'яз та найширший м'яз спини.

Згинання головним чином виконується переднім пучком дельтоподібного м'язу, частково малою грудною м'язом та двоголовим м'язом плеча. Розгинання виконується заднім пучком дельтоподібного м'язу та найширшим м'язом спини [2, 5, 7].

Функції деяких м'язів плеча залежать від розташування самого плечового суглоба. Наприклад при виконанні замаху для кидка, коли кінцівка перебуває у позиції відведення, згинання та зовнішньої ротації, робота підлопаткового м'язу (головного внутрішнього ротатора плеча) замінюється роботою великого грудного та найширшого м'язів спини [11].

**Пошкодження плечового комплексу.** Пошкодження плечового комплексу можуть виникати від гострої травми або від частих одноманітних рухів [11, 12, 13].

Гостра травма плечового суглобу може виникати внаслідок прямого або непрямого впливу на нього. Прямий вплив на плечовий суглоб може виникати при сильному ударі у ділянці суглобу. Непрямий вплив на плечовий суглоб, можна спостерігати при падінні на пряму руку, коли сила зіткнення передається на суглоб через усю руку. Часті одноманітні рухи, відносяться до професійних захворювань опорно-рухового апарату, які зумовлені тривалістю і перенапруженістю під час праці, тобто викликають пошкодження через свою кумулятивну природу. Прикладом може бути робота пітчера\* у бейсболі, який працює на максимальних навантаженнях та є піддатливим до мікро-розривів м'язових тканин. Через багато повторювальність виникає хронічний запальний процес та рубцювання м'язових тканин [11].

\*Пітчер – гравець, що подає бейсбольний м'яч.

Олекса А. П. описує синдром болючого плечового суглоба, який характеризується болем, обмеженням або відсутністю рухів у суглобі.

Спочатку з'являється біль, а потім протибольова (захисна) анталгічна контрактура. Після зникнення болю, рухи у суглобі можуть повністю відновитися, але іноді залишається деяке обмеження рухів, тобто клінічно виникають ознаки "замороженого плеча" (за Godman "frozen shoulder"). Цей синдром вперше був описаний у 1872 році Дюплеєм (Dupaya), як плечолопатковий паріартрит.

Причини виникнення болючого плечового суглоба можуть бути різними, Дюплеєм вважав причиною лише травму, а Годмен (1934) вказував на дегенеративні зміни і біонекроз у фіброзній тканині суглоба. Але, як правило дегенеративні зміни виникають майже в усіх людей після 40-50 років життя, не зумовлюючи болю та обмеження рухів у плечовому суглобі.

За даними Олекси А.П. найчастіше причиною болючого плеча бувають патологічні зміни в місці прикріплення сухожилка надосного м'язу лопатки. Сухожилок цього м'язу прикріплюється у найвищій точці великого горбка і найчастіше травмується до акроміона при максимальному відведенні плеча з його присередньою ротацією [9].

Прудников О.Е., Код ман А.Е. (Codman A.E.), Нір К.С. (Neer C.S.) та інші [1, 3, 4, 10] вважають, що серед структур плечового суглобу найчастіше пошкоджується ротаторна манжета плеча (РМП) – більше 70 %. Ще у 1972 р. Нір Ц.С. (Neer C.S.), запропонував концепцію пошкодження РМП – "імпічмент синдром", який полягає у затисканні сухожилків РМП між головкою плечової кістки та ригідною дзьобо-плечовою зв'язкою (Кіфа А., 2007р.). Причиною виникнення "імпічмент синдрому" згідно концепції Нір Ц.С., є структурне звуження субакроміального простору особливою будовою акроміона. У 40 % людей

передній край акроміона гачкоподібний, що впливає на виникнення "імпічмент синдрому" (Самусенко І.В., Юнесі Кутанай Г.Р., 2004).



Як зазначають ряд авторів [1, 3, 4, 10, 11, 12, 13], чільне місце у відновленні плечового комплексу посідає фізична реабілітація. Головне завдання фізичної реабілітації при ураженнях опорно-рухового апарату полягає у як найшвидшому функціональному відновленні (повне або компенсація при недостатньому чи відсутності відновлення), пристосування до життя і праці та залучення до трудового процесу [8]. Тому, важливим є знання особливостей анатомічної будови та біомеханічних властивостей плечового комплексу для складання ефективної, обґрунтованої та цілеспрямованої програми фізичної реабілітації.

### Висновок

Плечовий комплекс складається з трьох окремих суглобів та одного м'язового зв'язання, які пов'язані між собою у функціонуванні плечового суглоба. У плечовому суглобі здійснюється 8 рухів, що безперечно робить його найбільш рухомим та функціонально значущим серед інших суглобів людини. Значна функціональність створює ризик до виникнення різних травм та захворювань у плечовому комплексі, які впливають на якість життя в подальшому. Знання анатомічних та біомеханічних властивостей дає змогу до формування комплексного уявлення про суглоб та формування ефективної програми фізичної реабілітації.

### Список літератури

1. Долгополов О. В. Хірургічне лікування ушкоджень ротаторної манжети плеча / автореф. дис. на здобуття наук. ступення канд. мед. наук : спец. 14.01.21 "Травматологія та ортопедія" / О. В. Долгополов. – К., 2003.
2. Дибенко К. А. Анатомія людини / Дибенко К. А., Коломійцев А. К., Чайковський В. П. – К. : [Б. В.], 2004. – 276 с.
3. Иваничев Г. А. Болезненные мышечные уплотнения: Миогенный триггерный синдром / Иваничев Г. А. – Казань, 1990. – 56 с.
4. Кіфа А. Фізична реабілітація при консервативному лікуванні хворих з пошкодженням ротаторної манжети плеча / Андрій Кіфа // Молода спортивна наука Україна : збірник праць пр. галузі фіз. культури та спорту. – Л., 2006. – Вип. 8, Т 3. – С. 74–79.
5. Коляденко Г. І. Анатомія людини / Коляденко Г. І. – К. : Либідь, 2001. – 56 с.
6. Левенець В. М. Напрями розвитку спортивної травматології // Журнал практичного лікаря. – 2000. – № 4. – С. 4–7.
7. Матецук-Вацеба Л. Р. Нормальна анатомія / Матецук-Вацеба Л. Р. – Л. : Видавництво «Сумління», 1997. – С. 22–31.
8. Мухін В. М. Фізична реабілітація / Мухін В. М. – К.: Олімпійська література, 2005. – 472 с.
9. Олекса А. П. Ортопедія / Олекса А. П. – Т. : ТДМУ, 2006. – С. 259–262.
10. Чабаненко І. П. Особливості оперативного лікування і післяопераційної реабілітації при повних пошкодженнях ротаторної манжети плеча : автореф. дис. на здобуття наук. ступеня канд. мед. наук : спец. 14.01.21 "Травматологія та ортопедія" / І. П. Чабаненко. – Х., 2002.
11. Arthur E. Athletic training and sports medicine / E. Arthur, M. Ellison. – North Michigan : American academy of orthopedic surgeons, 1991. – P. 189-220
12. Neer C. S. Anterior acroplasty for chronic impingement syndrom in the shoulder / Journal of Bone Joint Surg Am. – 1972. – № 54. – P. 41–50.
13. [Електронний ресурс]. – Режим доступу: [www.shouldersolutions.com/surgery](http://www.shouldersolutions.com/surgery)



## АНАТОМО-БИОМЕХАНИЧЕСКИЕ ОСОБЕННОСТИ СТРОЕНИЯ ПЛЕЧЕВОГО КОМПЛЕКСА И ВИДЫ ЕГО ПОВРЕЖДЕНИЯ

Ярополк ПШИК

*Львовский государственный университет физической культуры*

**Аннотация.** На основе анализа научной и научно-методической литературы, освещенные особенности анатомического строения, биомеханических свойств и механизмов травм плечевого комплекса. Детально описанные и проанализированные все четыре соединения, которые образуют плечевой комплекс. Рассмотрено наиболее распространение механизмы травмы и заболевания плечевого сустава согласно исследованием украинским и зарубежным авторам.

**Ключевые слова:** плечевой комплекс, плечевой пояс, повреждение плечевого сустава.

## ANATOMICO-BIOMECHANICAL FEATURE OF THE SHOULDER COMPLEX AND TYPES OF INJURIES

Yaropolk PSHYK

*Lviv State University of Physical Culture*

**Abstract.** Peculiarities of the shoulder complex anatomical constitution, biomechanical characteristics and mechanism of its injury are described in this article on the basis of the scientific and scientific-methodical literature analysis. All four articulations which form the shoulder complex are analysed and described in details. Widespread injure mechanisms and shoulder complex diseases are investigated on the basis of Ukrainian and foreign scientist's works and researches.

**Key words:** shoulder complex, shoulder girdle, shoulder injuries.