

**ЛЬВІВСЬКИЙ ДЕРЖАВНИЙ УНІВЕРСИТЕТ
ФІЗИЧНОЇ КУЛЬТУРИ
кафедра анатомії та фізіології**

**МЕТОДИЧНІ ВКАЗІВКИ
до лабораторних занять
з курсу**



АНАТОМІЯ ЛЮДИНИ

**для студентів
факультету спорту, факультету фізичного виховання
та факультету здоров'я людини і туризму**

Львів, 2008

**ЛЬВІВСЬКИЙ ДЕРЖАВНИЙ УНІВЕРСИТЕТ
ФІЗИЧНОЇ КУЛЬТУРИ**

кафедра анатомії та фізіології


**АБОНЕМЕНТ
ЛДУФК**

**Гриньків М. Я., Музика Ф.В., Малицький А.В.,
Маєвська С.М., Дунець А.В.**

**МЕТОДИЧНІ ВКАЗІВКИ
до лабораторних занять
з курсу
"АНАТОМІЯ ЛЮДИНИ"
для студентів**

**факультету спорту, факультету фізичного виховання
та факультету здоров'я людини і туризму**

Львів – 2008



УДК 611
ББК 28.860

Г 85

Затверджено на засіданні кафедри анатомії та фізіології, протокол № 5 від 27 листопада 2007 р.

Рекомендовано до друку на засіданні Вченої Ради факультету здоров'я людини і туризму, протокол № 2 від 26 грудня 2007р.

Склали:

доц. Гриньків М.Я., кафедра анатомії та фізіології,
Львівський державний університет фізичної культури

доц. Музика Ф.В., кафедра анатомії та фізіології,
Львівський державний університет фізичної культури

ст. викл. Малицький А.В., кафедра анатомії та фізіології,
Львівський державний університет фізичної культури

ст. викл. Маєвська С.М., кафедра анатомії та фізіології,
Львівський державний університет фізичної культури

аспірант Дунець А.В., кафедра анатомії та фізіології,
Львівський державний університет фізичної культури.

Рецензенти:

доц. Вовканич А.С., завідувач кафедри фізичної реабілітації та спортивної медицини, Львівський державний університет фізичної культури

доц. Бергтраум Д.І., кафедра анатомії та фізіології,
Львівський державний університет фізичної культури.



© Львівський державний університет
фізичної культури. 2008

© Гриньків М.Я., Музика Ф.В., Малицький А.В.,
Маєвська С.М., Дунець А.В.

3
ЗМІСТ

	ст.
Вступ	4
Лабораторні заняття:	
Кістки тулуба та голови	8
Кістки верхніх кінцівок	11
Кістки нижніх кінцівок	13
З'єднання кісток кінцівок	15
М'язи тулуба. Діафрагма. Утворення стінок черевної порожнини	17
Функціональні групи м'язів хребта, вдиху, видиху, натужування	20
М'язи верхніх кінцівок	23
Функціональні групи м'язів верхніх кінцівок.	
Аналіз рухів	25
М'язи нижніх кінцівок	30
Функціональні групи м'язів нижніх кінцівок.	
Аналіз рухів	32
Анатомічний аналіз вправ спортивної спеціалізації	36
Органи травлення	39
Органи дихання	42
Серце. Кола кровообігу	45
Артерії великого та малого кіл кровообігу	47
Вени великого та малого кіл кровообігу.	
Лімфатична система	50
Спинний мозок. Сегмент спинного мозку.	
Провідні шляхи	53
Головний мозок: довгастий, задній, середній	56
Головний мозок: проміжний і кінцевий	58
Нерви головного мозку	61
Нерви спинного мозку	63
Будова ока. Зоровий аналізатор. Будова вуха.	
Слуховий та присінковий аналізатори	65
Термінологічний словник	70

ВСТУП

Вивчення анатомії людини в університеті фізичної культури передбачає різні форми навчання. Загальний план будови організму людини, характеристику окремих систем і найважливіших органів, основні питання динамічної анатомії висвітлюються на лекціях. Детальну будову органів кожної системи з використанням скелету, таблиць, муляжів і вологих препаратів студенти вивчають на лабораторних заняттях. Окрім питань, які добре висвітлені в підручниках і посібниках, розраховані на самостійне вивчення студентами.

Методичні вказівки до лабораторних занять призначені для допомоги студентам при вивченні анатомії людини у відповідності з навчальною і модульною робочою навчальною програмами. Для кожного лабораторного заняття вказані тема, мета, необхідні наочні матеріали і детально описаний зміст теми, що вивчається. Готуючись до лабораторного заняття, доцільно використовувати і методичні вказівки, і підручник, і атлас анатомії людини. Методичні вказівки чітко визначають об'єм фактичного матеріалу, який треба вивчити студентові. Вони містять також певні вимоги до оформлення лабораторних занять. Кожне лабораторне заняття треба відповідним чином оформити: зробити певні рисунки чи скласти таблиці. Це допомагає краще засвоїти програмний матеріал. За правильне оформлення лабораторного заняття студентові нараховується певна кількість балів.

В кінці кожного заняття наведені контрольні питання, на які повинен вміти відповісти студент після вивчення кожної теми.

Вивчення будови людського тіла доцільно почати з загальних понять і основних термінів:

- **частини тіла:** голова, шия, тулуб (спина, грудна клітка і живіт), верхні кінцівки (плече, передпліччя і кисть) і нижні кінцівки (стегно, гомілка, стопа);

- площини, відносно яких розглядають положення частин тіла;

- осі обертання і рухи, які можливі навколо них у суглобах.

Поняття про осі і площини використовують для позначення розміщення частин тіла у просторі. При цьому їх розглядають відносно людини, яка знаходиться у вихідному анатомічному положенні. Вихідним анатомічним положенням вважають таке положення тіла, коли людина стоїть: ноги разом, руки опущені долонями допереду. В такому положенні через людське тіло умовно можна провести три взаємноперпендикулярні площини: горизонтальну, фронтальну та сагітальну.

Горизонтальна площина відокремлює верхню частину від нижньої. Поверхня будь-якого органу, звернена в бік голови, називається *краніальною* (черепною) або верхньою, а протилежна поверхня, що звернена до тазу – *каудальною* (хвостовою) або нижньою. Ці терміни вживаються, в основному, для тулуба і шиї. Коли описують будову кінцівок, вживають терміни "*проксимально*" і "*дистально*". Проксимальною називають частину кінцівки, розміщену ближче до тулуба, дистальною – більш віддалену від тулуба.

Фронтальна площина розміщена вертикально, паралельно площині лоба, і відокремлює передню частину тіла від задньої. Передню частину тіла називають ще - *черевною* або *вентральною*, задню – *спинною* або *дорзальною*. Відповідно і поверхню органа, звернену вперед, називають вентральною, а назад – дорзальною.

Сагітальна площина розміщена вертикально спереду назад. Вона ділить тіло на праву і ліву частини. Сагітальна площина, що проходить через середину тіла, і поділяє його на симетричні праву і ліву частини, називається *серединною* або *медіанною*. Горизонтальних, фронтальних і сагітальних площин можна провести довільну кількість. Середина

площина тільки одна. Поверхню органа, звернену в бік серединної площини тіла, називають *присередньою* або *медіальною*, а протилежну – *зовнішньою*, *латеральною*. Може бути ще проміжне положення органа.

При пересіканні кожних з двох площин утворюється 3 осі симетрії чи обертання: вертикальна, фронтальна і сагітальна.

Вертикальна вісь утворена внаслідок пересікання сагітальної площини з фронтальною. Вона спрямована вздовж тіла стоячої людини. Навколо вертикальної осі в суглобах можливі 2 рухи:

а) для кінцівок – **пронація** (обертання досередини або привертання) і **супінація** (обертання назовні або відвертання);

б) для голови, шиї, тулуба – **обертання** (скручування) вправо та вліво.

Ці рухи відбуваються у горизонтальній площині. Вздовж вертикальної осі розміщені хребет, стравохід, грудна і черевна частини аорти та деякі інші органи. В положенні стоячи з вертикальною віссю співпадає поздовжня вісь, яка розміщена вздовж тіла людини незалежно від його розміщення у просторі або вздовж його кінцівок чи органів.

Фронтальна вісь утворена внаслідок пересікання фронтальної площини з горизонтальною. Вона розміщена справа-наліво або зліва-направо у фронтальній площині. При обертанні навколо фронтальної осі рухи відбуваються у сагітальній площині. Навколо фронтальної осі обертання в суглобах можливі 2 рухи: **згинання** та **розгинання** (для шиї, тулуба та кінцівок).

Сагітальна вісь утворена внаслідок пересікання сагітальної площини з горизонтальною. Вона розміщена в передньо-задньому напрямку. При обертанні навколо сагітальної осі рухи здійснюються у фронтальній площині. В суглобах можливі 2 рухи навколо сагітальної осі:

а) для кінцівок – **відведення і приведення**;

б) для голови, шиї і тулуба – **нахили** вправо і вліво.

Сукупність термінів, які використовуються в анатомії, складають анатомічну номенклатуру. До 1955 р. користувались Базельською анатомічною номенклатурою, прийнятою на анатомічному конгресі в 1895 р. у м. Базелі (Швейцарія). Базельська анатомічна номенклатура була перекладена українською мовою та опублікована в 1925 р. Ф.О. Цешківським та О.Г. Черняхівським. Терміни Базельської номенклатури позначаються в літературі ВНА. В 1955 р. на Міжнародному конгресі анатомів у Парижі була прийнята сучасна, Паризька анатомічна номенклатура (терміни її позначаються РНА).

ЛІТЕРАТУРА

Основна література:

1. Коляденко Г.І. Анатомія людини. – К.: Либідь, 2004.
2. Очуренко О.М., Федотов О.В. Анатомія людини. – К.: Вища школа, 1992.
3. Свиридов О.І. Анатомія людини. – К.: Вища школа, 2001.
4. Функціональна анатомія / Федонюк Я.І., Мицкан Б.М., Попель С.Л. та ін. – Тернопіль, 2007.

Додаткова література:

1. Иваницкий М.Ф. Анатомия человека. – М.: ФиС, 1985.
2. Анатомия человека. Под ред. Гладышевой А.А. – М.: ФиС, 1977.
3. Синельников Р.Д. Атлас анатомии человека. Т.1, 2, 3. – М.: Медицина, 1978.
4. Липченко А.Я., Самусев Р.П. Атлас нормальной анатомии человека. – М.: Медицина, 1989.
5. Хоменко Б.Г. Анатомія людини. Практикум. – К.: вища школа, 1991.

ЛАБОРАТОРНЕ ЗАНЯТТЯ № 1

Тема: Кістки тулуба та голови.

Мета: Вивчити будову хребта, грудної клітки, черепа та з'єднання їх кісток.

Матеріали: Скелет людини, набір хребців, ребер, скелет голови, набір кісток черепа; таблиці, атласи та підручники анатомії людини.

ЗМІСТ ЛАБОРАТОРНОГО ЗАНЯТТЯ

Скелет тулуба складається з хребтового стовпа, ребер та груднини.

1. Розгляньте будову *хребтового стовпа*. Зарисуйте силует хребта в сагітальній площині і позначте його відділи (шийний, грудний, поперековий, крижовий, куприковий) та вигини (шийний і поперековий лордоз, грудний і крижовий кіфози). Патологічні вигини хребта – сколіози.

2. Ознайомтесь з будовою *хребців* на прикладі грудного хребця. Зарисуйте та позначте його частини: тіло, дугу, відростки (остистий, поперечні, суглобові), верхні та нижні хребцеві вирізки, верхні та нижні реберні пів'ямки.

3. Розгляньте особливості будови хребців різних відділів хребта. Заповніть таблицю:

Назва кісток	Особливості будови
Атлант	
Осьовий хребець	
Шийні хребці	
Грудний хребець	
Поперековий хребець	
Крижова кістка	
Куприк	

4. Розгляньте **види з'єднань хребців:**

а) *неперервні* (міжхребцеві диски; зв'язки – передню і задню повздовжні, жовті, міжостисті, надостисту, міжпоперечні; з'єднання крижової і куприкової кісток);

б) *перервні* (міжхребцеві суглоби, атланта-потиличний та атланта-осьовий суглоби).

Проаналізуйте рухи хребта: навколо фронтальної осі – згинання і розгинання, навколо сагітальної – нахили вправо і вліво, навколо вертикальної – скручування, а також колові рухи.

5. Розгляньте будову **грудної клітки**. Грудна клітка утворена 12 грудними хребцями, 12 парами ребер і грудиною. Розгляньте скелет і знайдіть справжні, несправжні і коливні ребра, міжреберні проміжки, верхній і нижній отвори грудної клітки, реберні дуги, підгрудинний кут.

Зарисуйте *ребро* і *грудину*, позначте їх частини. Навчіться знаходити на живій людині яремну вирізку грудини, підгрудинний кут.

6. Знайдіть на скелеті і ознайомтесь з будовою **з'єднань ребер з грудиною і з хребтом**.

7. Розгляньте **скелет голови або череп**. Відшукajte мозковий і лицевий відділи черепа, основу черепа. Розгляньте будову таких кісток мозкового черепа: *потиличної, скроневої, клиноподібної, решітчастої, лобової, тім'яної*.

Знайдіть на муляжі кістки лицевого відділу черепа: *нижню щелепу, парну верхню щелепу, парну виличну кістку, парну носову кістку, парну слізну кістку, леміш, парну нижню носову раковину, під'язикову кістку і піднебінну*. Розгляньте будову верхньої та нижньої щелеп.

8. На муляжі черепа розгляньте з'єднання його кісток: *шви* (лускаті, зубчасті, гармонійні) і *скронево-нижньощелепний суглоб*.

КОНТРОЛЬНІ ПИТАННЯ:

1. Хребтовий стовп (будова, форма, навантаження, які на нього діють, рухи).
2. Назвіть і покажіть основні частини грудного хребця.
3. Опишіть особливості будови атланта, осцевого хребця, шийного, грудного, поперекового хребців, крижової і куприкової кісток.
4. Як з'єднуються хребці між собою та з черепом?
5. Грудна клітка (будова, форма, функції).
6. Покажіть на муляжах кістки мозкового відділу черепа і їх основні структури.
7. Покажіть на муляжі кістки лицевого відділу черепа і основні структури верхньої та нижньої щелеп.
8. Як з'єднані між собою кістки черепа?
9. Охарактеризуйте скронево-нижньощелепний суглоб.

ЛІТЕРАТУРА*Основна література:*

1. Коляденко Г.І. Анатомія людини. – К.: Либідь, 2004. - С. 57-70, 94-116.
2. Очкуренко О.М., Федотов О.В. Анатомія людини. – К.: Вища школа, 1992. - С. 47-68, 92-108.
3. Свиридов О.І. Анатомія людини. – К.: Вища школа, 2001. – С. 30-68.
4. Функціональна анатомія / Федонюк Я.І., Мицкан Б.М., Попель С.Л. та ін. – Тернопіль, 2007.- С. 82-134.

Додаткова література:

1. Иваницкий М.Ф. Анатомия человека. – М.: ФиС, 1985. - С. 42-80.
2. Анатомия человека. Под ред. Гладышевой А.А. – М.: ФиС, 1977. - С. 72-91.
3. Синельников Р.Д. Атлас анатомии человека. Т.1, 2, 3. – М.: Медицина, 1978.

4. Липченко А.Я., Самусев Р.П. Атлас нормальной анатомии человека. – М.: Медицина, 1989.- С. 18-34, 78-113.
5. Хоменко Б.Г. Анатомія людини. Практикум. – К.: вища школа, 1991.- С. 22-58.

ЛАБОРАТОРНЕ ЗАНЯТТЯ № 2

Тема: Кістки верхніх кінцівок.

Мета: Вивчити будову кісток верхніх кінцівок.

Матеріали: Скелет людини, кістки кінцівок, атлас анатомії людини, підручники.

ЗМІСТ ЛАБОРАТОРНОГО ЗАНЯТТЯ

Скелет верхніх кінцівок утворений кістками плечового поясу і кістками вільної верхньої кінцівки.

1. Розгляньте будову кісток *плечового поясу* (*лопатки і ключиці*) та суглобові з'єднання цих кісток: груднинно-ключичний суглоб і акроміально-ключичний суглоб. Можливі рухи поясу верхніх кінцівок. Зарисуйте будову лопатки і позначте її основні структури: кути, краї, ость лопатки, акроміальний відросток, дзьобоподібний відросток, надосна ямка, підосна ямка, підлопаткова ямка, суглобова западина.

2. Розгляньте будову *вільної верхньої кінцівки*, утвореної *плечовою кісткою, ліктьовою та променевою кістками* і кістками *кисті*. Замалюйте силует плечової кістки спереду і ззаду і позначте: тіло (діафіз), кінці (епіфізи), на проксимальному епіфізі – головку, великий і малий горбки, анатомічну шийку, хірургічну шийку; на дистальному епіфізі – медіальний і латеральний надвиростки, головочку, блок, вінцеву ямку та ліктьову ямку.

3. Ознайомтесь з будовою кісток *передпліччя*. Знайдіть на препараті чи муляжі ліктьової кістки блокоподібну вирізку, променево вирізку, ліктьовий та вінцевий відростки, головку, шилоподібний відросток. На препараті променевої кістки відшукайте головку, шийку, шилоподібний відросток, ліктьову вирізку.

4. Розгляньте кістки трьох відділів *кисті*: зап'ястка, п'ястка та фаланги пальців. Вивчіть назви і розміщення цих кісток. Зарисуйте схематично кисть. Позначте кістки зап'ястка: човноподібна, півмісяцева, тригранна, горохоподібна, трапеція, трапецієподібна, головчаста і гачкувата. Позначте кістки п'ястка і фаланги пальців.

Зверніть увагу на розміщення і форму суглобових поверхонь лопатки, ключиці, кісток плеча, передпліччя і кисті.

КОНТРОЛЬНІ ПИТАННЯ:

1. Назвіть і покажіть відділи верхньої кінцівки.
2. З яких кісток складається пояс верхніх кінцівок? Опишіть будову лопатки і ключиці.
3. Будова плечової кістки.
4. Будова променевої і ліктьової кісток.
5. Покажіть на скелеті відділи кисті і назвіть кістки, які до них відносяться.

ЛІТЕРАТУРА

Основна література:

1. Коляденко Г.І. Анатомія людини. – К.: Либідь, 2004. - С. 70-81.
2. Очкуренко О.М., Федотов О.В. Анатомія людини. – К.: Вища школа, 1992. - С. 67-77.
3. Свиридов О.І. Анатомія людини. – К.: Вища школа, 2001. – С. 68-73.

4. Функціональна анатомія / Федонюк Я.І., Мицкан Б.М., Попель С.Л. та ін. – Тернопіль, 2007.- С.136-140.

Додаткова література:

1. Иваницкий М.Ф. Анатомия человека. – М.: ФиС, 1985. - С. 80-84.
2. Анатомия человека. Под ред. Гладышевой А.А. – М.: ФиС, 1977. - С. 91-98.
3. Синельников Р.Д. Атлас анатомии человека. Т.1, 2, 3. – М.: Медицина, 1978.
4. Липченко А.Я., Самусев Р.П. Атлас нормальной анатомии человека. – М.: Медицина, 1989. С. 40-45.
5. Хоменко Б.Г. Анатомія людини. Практикум. – К.: вища школа, 1991. С. 35-38.

ЛАБОРАТОРНЕ ЗАНЯТТЯ № 3

Тема: Кістки нижніх кінцівок.

Мета: Вивчити будову кісток нижніх кінцівок.

Матеріали: Скелет людини, кістки нижніх кінцівок, атласи анатомії людини, підручники.

ЗМІСТ ЛАБОРАТОРНОГО ЗАНЯТТЯ

Скелет нижніх кінцівок утворений кістками тазового поясу та вільної нижньої кінцівки.

1. Розгляньте будову *тазового поясу*, який утворений двома тазовими кістками. Випишіть назви кісток, які зростаються в тазову кістку (сідничної, лобкової та клубової) і відшукайте такі їх структури: кульшову западину, сідничний горб, сідничну ость, затульний отвір, велику і малу сідничні вирізки, лобковий симфіз, крило клубової кістки, клубовий

гребінь, верхні та нижні передні і задні клубові ості, вушкоподібні поверхні.

2. Ознайомтесь з будовою *тазу* (великий та малий таз).

3. Розгляньте скелет *вільної нижньої кінцівки*. *стегнову* кістку, кістки *гомілки* і *стопи*. Замалюйте силует стегнової кістки спереду і ззаду і позначте її відділи: тіло (діафіз), кінці (епіфізи), головку, шийку стегнової кістки, великий і малий вертлюги, присередній і бічний виростки і надвиростки, надколінну поверхню, шорстку лінію, сідничну горбистість, гребінну лінію.

4. Ознайомтесь з будовою *великогомілкової* та *малогомілкової* кісток. На великогомілковій кістці відшукайте виростки і міжвиросткове підвищення, верхні суглобові поверхні, горбистість, передній край, медіальну кісточку, нижню суглобову поверхню.

Зверніть увагу на розміщення та форму суглобових поверхнь цих кісток.

5. Розгляньте відділи *стопи*. Вивчіть назви та розміщення 7 кісток заплесна: п'яtkової, надп'яtkової, човноподібної, кубоподібної і трьох клиноподібних. Ознайомтесь з будовою кісток плесна. Розгляньте фаланги пальців стопи. На препараті стопи знайдіть поперечне та поздовжнє склепіння. Якими кістками вони утворені?

КОНТРОЛЬНІ ПИТАННЯ:

1. Назвати кістки поясу нижніх кінцівок і вільної нижньої кінцівки.
2. З яких кісток зрослася тазова кістка?
3. Будова стегнової кістки.
4. Будова кісток гомілки.
5. Які відділи стопи ви знаєте?
6. Назвати і показати кістки заплесна.

ЛІТЕРАТУРА

Основна література:

1. Коляденко Г.І. Анатомія людини. – К.: Либідь, 2004. - С. 81-93.
2. Очкуренко О.М., Федотов О.В. Анатомія людини. – К.: Вища школа, 1992. - С. 77-92.
3. Свиридов О.І. Анатомія людини. – К.: Вища школа, 2001. – С. 73-83.
4. Функціональна анатомія / Федонюк Я.І., Мицкан Б.М., Попель С.Л. та ін. – Тернопіль, 2007. – С. 144-151.

Додаткова література:

1. Иваницкий М.Ф. Анатомия человека. – М.: ФиС, 1985. - С. 90-95.
2. Анатомия человека. Под ред. Гладышевой А.А. – М.: ФиС, 1977. - С. 102-109.
3. Синельников Р.Д. Атлас анатомии человека. Т.1, 2, 3. – М.: Медицина, 1978.
4. Липченко А.Я., Самусев Р.П. Атлас нормальной анатомии человека. – М.: Медицина, 1989.- С. 58-63.
5. Хоменко Б.Г. Анатомія людини. Практикум. – К.: Вища школа, 1991.- С. 40-44.

ЛАБОРАТОРНЕ ЗАНЯТТЯ № 4

Тема: З'єднання кісток кінцівок.

Мета: Вивчити будову та функції суглобів кінцівок.

Матеріали: Скелет людини, кістки нижніх кінцівок, атласи анатомії людини, підручники.

ЗМІСТ ЛАБОРАТОРНОГО ЗАНЯТТЯ

1. Розгляньте будову *грудинно-ключичного* та *акроміально-ключичного* суглобів. Вчіться описувати суглоб за таким планом :

- якими кістками і якими структурами цих кісток утворений суглоб;
- простий, складний чи комбінований;
- чи комплексний, а якщо так, то які додаткові утвори має;
- який суглоб за формою суглобових поверхонь і навколо яких осей обертання та які рухи в ньому можливі;
- зв'язки суглоба.

2. Розгляньте на скелеті, в підручниках і атласах суглобові **з'єднання кісток вільної верхньої кінцівки**: плечовий, ліктювий, дистальний променево-ліктювий, променево-зап'ястковий, міжзап'ясткові, зап'ястково-п'ясткові, п'ястково-фалангові, міжфалангові суглоби. Навколо яких осей обертання і які рухи можливі рухи в цих суглобах. Продемонструйте їх. Роздивіться у атласах та підручниках міжкісткову перетинку між кістками передпліччя.

3. Розгляньте **з'єднання кісток тазового поясу** між собою (лобковий симфіз) і з хребтом (крижово-клубовий суглоб).

4. Розгляньте **з'єднання кісток вільних нижніх кінцівок**: суглоби - кульшовий, колінний, гомілково-стопний, надп'ястково-п'ястково-човноподібний, заплесно-плеснові, плесно-фалангові. Проаналізуйте можливі рухи в цих суглобах. Обов'язково визначайте, навколо якої осі відбувається рух і демонструйте його.

КОНТРОЛЬНІ ПИТАННЯ:

1. Будова суглобів плечового поясу і рухи, які в них можливі.
2. Будова суглобів і рухи вільної верхньої кінцівки.
3. Сполучення кісток тазу.
4. Будова кульшового суглоба і рухи в ньому.
5. Будова колінного суглоба і рухи в ньому.
6. Опишіть будову гомілково-стопного суглоба і суглобів стопи.

ЛІТЕРАТУРА

Основна література:

1. Коляденко Г.І. Анатомія людини. – К.: Либідь, 2004. - С. 81-93.
2. Очкуренко О.М., Федотов О.В. Анатомія людини. – К.: Вища школа, 1992. - С. 67-90.
3. Свиридов О.І. Анатомія людини. – К.: Вища школа, 2001. – С. 95-108.
4. Функціональна анатомія / Федонюк Я.І., Мицкан Б.М., Попель С.Лі. та ін. – Тернопіль, 2007. - С. 141-144, 151-155.

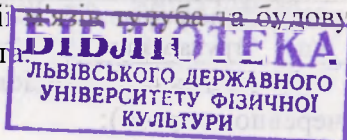
Додаткова література:

1. Иваницкий М.Ф. Анатомия человека. – М.: ФиС, 1985. - С. 95-103.
2. Анатомия человека. Под ред. Гладышевой А.А. – М.: ФиС, 1977. - С. 104-115.
3. Синельников Р.Д. Атлас анатомии человека. Т.1, 2, 3. – М.: Медицина, 1978.
4. Липченко А.Я., Самусев Р.П. Атлас нормальной анатомии человека. – М.: Медицина, 1989. – С. 46-53, 64-77.
5. Хоменко Б.Г. Анатомія людини. Практикум. – К.: вища школа, 1991.- С 43-46.

ЛАБОРАТОРНА РОБОТА № 5

Тема: М'язи тулуба. Діафрагма. Утворення стінок черевної порожнини.

Мета: Вивчити топографію і функції м'язів тулуба та будову топографічних утворень стінок живота.



Матеріали: Муляжі, пластикові таблиці м'язів тулуба, таблиці, атласи, підручники.

ЗМІСТ ЛАБОРАТОРНОГО ЗАНЯТТЯ

1. Розгляньте назви, розміщення і функцію м'язів тулуба. Виділіть 3 основні топографічні групи м'язів тулуба: м'язи спини, м'язи грудей і м'язи живота. Зверніть увагу на загальні особливості прикріплення цих груп м'язів.

М'язи спини

Поверхневі: трапецієподібний м'яз, найширший м'яз спини, великий і малий ромбоподібні м'язи, м'яз-підіймач лопатки, верхній і нижній задні зубчасті м'язи.

Глибокі: м'яз-випрямляч хребта, ремінний м'яз голови та шиї, поперечно-остъовий м'яз, міжпоперечні м'язи та міжостьові м'язи.

М'язи грудей

Поверхневі: великий і малий грудні м'язи, підключичний м'яз, передній зубчастий м'яз.

Глибокі: зовнішні та внутрішні міжреберні м'язи, поперечний м'яз грудної клітки, підреберні м'язи, діафрагма.

М'язи живота

Передня група: прямий м'яз живота, пірамідальний м'яз.

Задня група: квадратний м'яз попереку.

Латеральна група: зовнішні та внутрішні косі м'язи живота, поперечний м'яз живота.

2. Ознайомтесь з будовою **діафрагми**. На муляжі відшукайте її сухожильну та м'язові частини, отвори – аортальний, стравохідний, нижньої порожнистої вени. Проаналізуйте положення і функції діафрагми.

3. Оформіть таблицю:

№ п/п	Топографічна група м'язів	Назва м'яза	Початок м'яза	Кінець м'яза	Функція
-------	---------------------------	-------------	---------------	--------------	---------

5. Розгляньте будову стінок **черевної порожнини** (черевного пресу):

верхня стінка – діафрагма;

задня стінка – квадратний м'яз попереку;

латеральні стінки – зовнішній та внутрішній косі м'язи живота, поперечний м'яз живота;

передня стінка: прямий м'яз живота та апоневрози м'язів бічних стінок живота.

Участь м'язів живота в диханні та в натужуванні (черевний прес). Значення черевного пресу для втримання органів черевної порожнини в їх положенні.

Зверніть особливу увагу на місця можливого утворення гриж: пупкове кільце, білу лінію, пахвинний канал.

КОНТРОЛЬНІ ПИТАННЯ:

1. Назвати топографічні групи м'язів людського тіла і тулуба зокрема.
2. Показати на муляжах і таблицях, описати місця прикріплення і функцію м'язів спини.
3. Показати на муляжах і таблицях м'язи грудей, описати місця їх прикріплення і функцію.
4. Показати на муляжах і таблицях м'язи живота, описати місця їх прикріплення і функцію.
5. Якими м'язами утворені стінки черевної порожнини?
6. Назвати місця можливого утворення гриж та способи їх профілактики.

ЛІТЕРАТУРА

Основна література:

1. Коляденко Г.І. Анатомія людини. – К.: Либідь, 2004. - С. 139-148.
2. Очкуренко О.М., Федотов О.В. Анатомія людини. – К.: Вища школа, 1992. - С. 120-134.
3. Свиридов О.І. Анатомія людини. – К.: Вища школа, 2001. – С. 125-136.

4. Функціональна анатомія / Федонюк Я.І., Мицкан Б.М., Попель С.Л. та ін. – Тернопіль, 2007. – С. 197-211.

Додаткова література:

1. Иваницкий М.Ф. Анатомия человека. – М.: ФиС, 1985. - С. 170-192.
2. Анатомия человека. Под ред. Гладышевой А.А. – М.: ФиС, 1977. - С. 137-149.
3. Синельников Р.Д. Атлас анатомии человека. Т.1, 2, 3. – М.: Медицина, 1978.
4. Липченко А.Я., Самусев Р.П. Атлас нормальной анатомии человека. – М.: Медицина, 1989.- С. 120-139.
5. Хоменко Б.Г. Анатомія людини. Практикум. – К.: вища школа, 1991.- С. 65-71.

ЛАБОРАТОРНЕ ЗАНЯТТЯ № 6

Тема: Функціональні групи м'язів хребта, вдиху, видиху, натужування.

Мета: Вивчити топографію і функції м'язів, які виконують рухи хребта, дихальні рухи.

Матеріали: Муляжі, таблиці м'язів, атласи, підручники.

ЗМІСТ ЛАБОРАТОРНОГО ЗАНЯТТЯ

1. Розгляньте і запишіть функціональні групи м'язів, що виконують рухи хребтового стовпа:

Згинання:

- в шийному відділі хребта – м'язи передньої поверхні ший: грудинно-ключично-сосковий, драбинчасті, довгий м'яз голови та ший;

- в поперековому відділі хребта – м'язи живота і тазу: прямий м'яз живота, зовнішній косий м'яз живота, внутрішній косий м'яз живота, клубово-поперековий м'яз.

Розгинання – м'язи задньої поверхні тулуба:

- в шийному відділі хребта - трапецієподібний м'яз, ромбоподібні м'язи, м'яз-підіймач лопатки, верхній задній зубчастий м'яз, ремінний м'яз, м'яз-випрямляч хребта, поперечно-остьові м'язи, міжостьові м'язи;
- в поперековому відділі хребта - найширший м'яз спини, задній нижній зубчастий м'яз, м'яз-випрямляч хребта, поперечно-остьові м'язи, міжостьові м'язи, м'язи-підіймачі ребер, квадратний м'яз попереку.

Скручування:

- в шийному відділі хребта: грудинно-ключично-сосковий м'яз, верхня частина трапецієподібного м'яза, драбинчасті м'язи з м'язом-підіймачем лопатки протилежної сторони, ремінний м'яз і м'язи обертачі;
- в поперековому відділі хребта: зовнішній косий м'яз живота з внутрішнім косим м'язом живота протилежної сторони, клубово-поперековий м'яз і м'язи-обертачі.

Нахили здійснюються при одночасному скороченні м'язів-згиначів і м'язів-розгиначів тієї сторони тіла, в яку відбувається нахил.

Основні м'язи: прямий м'яз живота і м'яз-випрямляч хребта, а також міжпоперечні м'язи і квадратний м'яз попереку.

2. Розгляньте і запишіть функціональні групи м'язів вдиху і видиху:

Основні м'язи вдиху (м'язи, що виконують спокійний вдих): діафрагма і зовнішні міжреберні м'язи;

Додаткові м'язи вдиху (м'язи, що виконують глибокий вдих): передній зубчастий і задній верхній зубчасті м'язи, м'язи підіймачі ребер, драбинчасті м'язи;

Основні м'язи видиху (м'язи, що виконують спокійний видих): внутрішні міжреберні м'язи;

Додаткові м'язи видиху (м'язи, що виконують глибокий видих): всі м'язи живота, підреберні м'язи, поперечний м'яз грудної клітки, задній нижній зубчастий м'яз.

3. Розгляньте і запишіть функціональну групу м'язів, що виконують **натужування** (м'язи всіх черевних стінок): прямий м'яз живота, зовнішній і внутрішній косі м'язи живота, діафрагма і квадратний м'яз попереку.

КОНТРОЛЬНІ ПИТАННЯ:

1. ФГМ згиначів шийного відділу хребта.
2. ФГМ згиначів поперекового відділу хребта.
3. ФГМ розгиначів шийного відділу хребта.
4. ФГМ розгиначів поперекового відділу хребта.
5. ФГМ, які виконують скручування хребта.
6. ФГМ, які виконують нахили хребта.
7. ФГМ вдиху і видиху.

ЛІТЕРАТУРА

Основна література:

1. Коляденко Г.І. Анатомія людини. – К.: Либідь, 2004. - С. 139-150.
2. Очкуренко О.М., Федотов О.В. Анатомія людини. – К.: Вища школа, 1992. - С. 115-134
3. Свиридов О.І. Анатомія людини. – К.: Вища школа, 2001. – С. 119-136.
4. Функціональна анатомія / Федонюк Я.І., Мицкан Б.М., Попель С.Л. та ін. – Тернопіль, 2007. – С. 193-211.

Додаткова література:

1. Иваницкий М.Ф. Анатомия человека. – М.: ФиС, 1985. - С. 170-192.

2. Анатомия человека. Под ред. Гладышевой А.А. – М.: ФиС, 1977. - С. 132-149.
3. Синельников Р.Д. Атлас анатомии человека. Т.1, 2, 3. – М.: Медицина, 1978.
4. Липченко А.Я., Самусев Р.П. Атлас нормальной анатомии человека. – М.: Медицина, 1989. – С. 120-156.
5. Хоменко Б.Г. Анатомія людини. Практикум. – К.: вища школа, 1991.- С. 64-71.

ЛАБОРАТОРНІ ЗАНЯТТЯ № 7-8

Тема: М'язи верхніх кінцівок.

Мета: Вивчити топографію та функції м'язів верхніх кінцівок.

Матеріали: Муляжі, таблиці м'язів верхніх кінцівок, атласи, підручники.

ЗМІСТ ЛАБОРАТОРНОГО ЗАНЯТТЯ

За топографією м'язи верхніх кінцівок поділяють на м'язи плечового поясу і м'язи вільної верхньої кінцівки. Останні, в свою чергу, діляться на м'язи плеча, м'язи передпліччя та м'язи кисті.

1. Розгляньте місця прикріплення і визначте функцію **м'язів плечового поясу**: дельтоподібного м'язу, надосного і підосного м'язів, підлопаткового м'язу, великого і малого круглих м'язів.

2. Ознайомтесь з топографією та функціями м'язів вільної верхньої кінцівки, серед яких виділяють:

а) **м'язи плеча**: *передня група*: дзьобо-плечовий м'яз, двоголовий м'яз плеча і плечовий м'яз; *задня група*: триголовий м'яз плеча та ліктювий м'яз.

б) *м'язи передпліччя: передня група:* плечо-променевиий м'яз, круглий пронатор, променевиий згинач зап'ястка, ліктьовиий згинач зап'ястка, довгий долонниий м'яз, поверхневиий і глибокий згиначі пальців, довгий згинач великого пальця, квадратниий пронатор; *задня група:* довгий і короткиий променеви розгиначі зап'ястка, розгинач пальців, ліктьовиий розгинач зап'ястка, м'яз-супінатор, розгинач мізинця, довгий відвідниий м'яз великого пальця, довгий і короткиий розгиначі великого пальця і розгинач вказівноого пальця.

в) *м'язи кисті: м'язи підвищення великого пальця:* короткиий відвідниий м'яз великого пальця, короткиий згинач великого пальця, протиставниий м'яз великого пальця, привідниий м'яз великого пальця; *м'язи підвищення мізинця:* короткиий долонниий м'яз, відвідниий м'яз мізинця, короткиий згинач мізинця, протиставниий м'яз мізинця; *середня група:* червоподібні м'язи та міжкісткові м'язи (3 долонні та 4 тильні).

3. Оформіть таблицю:

№ п/п	Топографічна група м'язів	Назва м'яза	Початок м'яза	Кінець м'яза	Функція
-------	---------------------------	-------------	---------------	--------------	---------

КОНТРОЛЬНІ ПИТАННЯ:

1. На які топографічні групи поділяють м'язи верхніх кінцівок?
2. Показати та описати м'язи плечового поясу (назва, прикріплення, функції).
3. Показати та описати м'язи передньої поверхні плеча.
4. Показати та описати м'язи задньої поверхні плеча.
5. Показати та охарактеризувати м'язи задньої поверхні передпліччя.
6. Показати та охарактеризувати м'язи передньої поверхні передпліччя.

- Показати 3 основні групи м'язів кисті. Які м'язи до них належать?

ЛІТЕРАТУРА

Основна література:

- Коляденко Г.І. Анатомія людини. – К.: Либідь, 2004. - С. 154-163.
- Очкуренко О.М., Федотов О.В. Анатомія людини. – К.: Вища школа, 1992. - С. 134-143.
- Свиридов О.І. Анатомія людини. – К.: Вища школа, 2001. – С. 136-148.
- Функціональна анатомія / Федонюк Я.І., Мицкан Б.М., Попель С.Л. та ін. – Тернопіль, 2007. – С. 211- 218.

Додаткова література:

- Иваницкий М.Ф. Анатомия человека. – М.: ФиС, 1985. - С. 126-148.
- Анатомия человека. Под ред. Гладышевой А.А. – М.: ФиС, 1977. - С. 151-168.
- Синельников Р.Д. Атлас анатомии человека. Т.1, 2, 3. – М.: Медицина, 1978.
- Липченко А.Я., Самусев Р.П. Атлас нормальной анатомии человека. – М.: Медицина, 1989. – С. 120-139.
- Хоменко Б.Г. Анатомія людини. Практикум. – К.: вища школа, 1991.- С. 71-76.

ЛАБОРАТОРНЕ ЗАНЯТТЯ № 9

Тема: Функціональні групи м'язів верхніх кінцівок.
Аналіз рухів.

Мета: Вивчити функціональні групи м'язів верхніх кінцівок і проаналізувати рухи, які вони виконують.

Матеріали: Муляжі і таблиці м'язів верхніх кінцівок, підручники, атласи.

ЗМІСТ ЛАБОРАТОРНОГО ЗАНЯТТЯ

За функціональною ознакою м'язи верхніх кінцівок поділяють на м'язи, які виконують рухи поясу верхніх кінцівок; м'язи, які виконують рухи передпліччя в ліктьовому і дистальному променево-ліктьових суглобах і м'язи, які приводять в рух пальці кисті та кисть.

1. Розгляньте і запишіть функціональні групи м'язів, які здійснюють **рухи поясу верхніх кінцівок**.

Навколо вертикальної осі обертання:

а) рух ***вперед*** – великий грудний м'яз, малий грудний м'яз, передній зубчастий м'яз;

б) рух ***назад*** – найширший м'яз спини (через плечову кістку), ромбоподібний м'яз, трапецієподібний м'яз;

Навколо сагітальної осі обертання:

а) ***опускання*** – малий грудний м'яз, нижні пучки трапецієподібного м'язу, нижні пучки переднього зубчастого м'язу, підключичний м'яз;

б) ***піднімання*** – верхні пучки трапецієподібного м'язу, м'яз підіймач лопатки, ромбоподібні м'язи, груднино-ключично-соскоподібний м'яз.

2. Розгляньте і запишіть ФГМ, які здійснюють **рухи плеча в плечовому суглобі**.

Навколо фронтальної осі обертання:

а) ***згинання*** – передня частина дельтоподібного м'язу, великий грудний м'яз, дзьобоплечовий м'яз, двоголовий м'яз плеча;

б) ***розгинання*** – задня частина дельтоподібного м'язу, найширший м'яз спини, підосний м'яз, малий і великий круглі м'язи, довга головка триголового м'язу плеча.

Навколо сагітальної осі обертання:

а) ***відведення*** – дельтоподібний м'яз, надосний м'яз;

б) **приведення** – одночасне скорочення м'язів-згиначів та розгиначів.

Навколо вертикальної осі обертання:

а) **супінація** – задні пучки дельтоподібного м'язу, підосний м'яз, малий круглий м'яз;

б) **пронація** – великий грудний м'яз, передні пучки дельтоподібного м'язу, підлопатковий м'яз, великий круглий м'яз, найширший м'яз спини.

3. Проаналізуйте, які м'язи виконують **рухи передпліччя в ліктьовому суглобі** і запишіть їх.

Навколо фронтальної осі обертання:

а) **згинання** – двоголовий м'яз плеча, плечовий м'яз, плечо-променевий м'яз, круглий пронатор, променевий і ліктьовий згиначі зап'ястка, поверхневий згинач пальців;

б) **розгинання** – триголовий м'яз плеча, ліктьовий м'яз.

Навколо вертикальної осі обертання:

а) **пронація** – круглий пронатор, квадратний пронатор, плечо-променевий м'яз;

б) **супінація** – двоголовий м'яз плеча, м'яз супінатор і плечо-променевий м'яз.

4. Проаналізуйте і запишіть функціональну групу м'язів, які виконують **рухи кисті**:

Навколо фронтальної осі обертання:

а) **згинання** – променевий згинач зап'ястка, ліктьовий згинач зап'ястка, довгий долонний м'яз, поверхневий згинач пальців, глибокий згинач пальців, довгий згинач великого пальця кисті;

б) **розгинання** – довгий променевий розгинач зап'ястка, короткий променевий розгинач зап'ястка, ліктьовий розгинач зап'ястка, розгинач пальців, довгий розгинач великого пальця кисті, розгинач вказівного пальця, розгинач мізинця.

Навколо сагітальної осі обертання:

а) **приведення** – при одночасному скороченні ліктьового згинача зап'ястка і ліктьового розгинача зап'ястка;

б) **відведення** – при одночасному скороченні променевого згинача зап'ястка, довгого променевого розгинача зап'ястка, короткого променевого розгинача зап'ястка, довгого відвідного м'яза великого пальця кисті, короткого та довгого розгиначів великого пальця кисті.

5. Розгляньте і запишіть функціональну групу м'язів, які виконують **рухи пальців кисті**:

Навколо фронтальної осі обертання:

а) **згинання** – поверхневий згинач пальців, глибокий згинач пальців, довгий згинач великого пальця кисті, короткий згинач великого пальця, короткий згинач мізинця, червоподібні м'язи;

б) **розгинання** – розгинач пальців, розгинач мізинця, розгинач вказівного пальця кисті, довгий розгинач великого пальця кисті, короткий розгинач великого пальця кисті.

Навколо сагітальної осі обертання:

а) **відведення** – довгий відвідний м'яз великого пальця кисті, короткий відвідний м'яз великого пальця кисті, відвідний м'яз мізинця. тильні міжкісткові м'язи;

б) **приведення** – долонні міжкісткові м'язи, привідний м'яз великого пальця кисті.

Протиставлення великого пальця виконує протиставний м'яз великого пальця кисті, протиставлення мізинця – протиставний м'яз мізинця.

КОНТРОЛЬНІ ПИТАННЯ:

1. На які функціональні групи поділяють м'язи верхньої кінцівки?
2. Які рухи і навколо яких осей обертання можливі в грудинно-ключичному суглобі? Де розміщуються м'язи, які виконують ці рухи?
3. Описати ФГМ, які виконують рухи плечового поясу.

4. Які рухи і навколо яких осей обертання можливі в плечовому суглобі? Де розміщуються м'язи, які виконують ці рухи?
5. Назвати м'язи, які виконують рухи у плечовому суглобі.
6. Які рухи і навколо яких осей обертання можуть відбуватись у ліктьовому суглобі?
7. Описати ФГМ, які виконують рухи передпліччя.
8. Назвати можливі рухи кисті. Навколо яких осей обертання вони відбуваються і де розміщенні м'язи, які вони виконують?
9. Описати ФГМ, які виконують рухи кисті.
10. Охарактеризувати ФГМ, які виконують рухи пальців кисті.

ЛІТЕРАТУРА

Основна література:

1. Коляденко Г.І. Анатомія людини. – К.: Либідь, 2004. - С. 154-163.
2. Очкуренко О.М., Федотов О.В. Анатомія людини. – К.: Вища школа, 1992. - С. 134-143.
3. Свиридов О.І. Анатомія людини. – К.: Вища школа, 2001. – С. 136-150.
4. Функціональна анатомія / Федонюк Я.І., Мицкан Б.М., Попель С.Л. та ін. – Тернопіль, 2007. – С. 217-221.

Додаткова література:

1. Иваницкий М.Ф. Анатомия человека. – М.: ФиС, 1985. - С. 126-148.
2. Анатомия человека. Под ред. Гладышевой А.А. – М.: ФиС, 1977. - С. 151-168.
3. Синельников Р.Д. Атлас анатомии человека. Т.1, 2, 3. – М.: Медицина, 1978.

4. Липченко А.Я., Самусев Р.П. Атлас нормальной анатомии человека. – М.: Медицина, 1989. – С. – 158-171.
5. Хоменко Б.Г. Анатомія людини. Практикум. – К.: вища школа, 1991.- С. 71-76.

ЛАБОРАТОРНЕ ЗАНЯТТЯ № 10 -11

Тема: М'язи нижніх кінцівок.

Мета: Вивчити топографію та функції м'язів нижніх кінцівок.

Матеріали: Муляжі, таблиці, підручники, атласи.

ЗМІСТ ЛАБОРАТОРНОГО ЗАНЯТТЯ

В залежності від розміщення м'язи нижніх кінцівок поділяють на такі топографічні групи: м'язи тазу (зовнішні та внутрішні), м'язи стегна (передня, задня та присередня групи), м'язи гомілки (передня, задня і бічна групи) і м'язи стопи (тильні та підошовні).

1. Розгляньте місця прикріплення і проаналізуйте функції таких *м'язів тазу*:

зовнішні – великий, середній та малий сідничні м'язи, зовнішній затульний м'яз, квадратний м'яз стегна, м'яз-натягач широкої фасції стегна;

внутрішні – грушоподібний м'яз, клубово-поперековий м'яз, внутрішній затульний м'яз, верхній і нижній близнюкові м'язи.

2. Ознайомтесь з топографією та функціями м'язів вільної нижньої кінцівки, серед яких виділяють:

а) *м'язи стегна*: *передня група* - кравецький м'яз і чотириголовий м'яз; *задня група* – півсухожилковий м'яз, півперетинчастий м'яз, двоголовий м'яз стегна; *присередня група* – стрункий (ніжний) м'яз, великий, довгий та короткий привідні м'язи, гребінний м'яз.

б) *м'язи гомілки: передня група* – передній великогомілковий м'яз, довгий розгинач пальців і довгий розгинач великого пальця стопи; *задня група* – триголовий м'яз гомілки (литковий і камбалоподібний м'язи), підколінний м'яз, довгий згинач пальців, задній великогомілковий м'яз, довгий згинач великого пальця стопи, підошовний м'яз; *бічна група* – довгий малоогомілковий м'яз, короткий малоогомілковий м'яз.

в) *м'язи стопи: тильні* – короткий розгинач пальців, короткий розгинач великого пальця стопи; *підошовні* – *присередня група* (відвідний м'яз великого пальця стопи, привідний м'яз великого пальця і короткий згинач великого пальця стопи), *бічна група* (відвідний м'яз мізинця, короткий згинач мізинця стопи), *середня група* (короткий згинач пальців, квадратний м'яз підошви, червоподібні м'язи, підошовні і тильні міжкісткові м'язи).

3. Оформіть таблицю:

№ п/п	Топографічна група м'язів	Назва м'яза	Початок м'яза	Кінець м'яза	Функція
-------	---------------------------	-------------	---------------	--------------	---------

КОНТРОЛЬНІ ПИТАННЯ:

1. На які топографічні групи поділяють м'язи нижніх кінцівок?
2. Назвати м'язи тазу, вказати місця їх прикріплення і функції.
3. Описати м'язи стегна (передню, задню та присередню групи), їх розміщення та функції.
4. Показати та описати м'язи гомілки (передню, задню і бічну групи).
5. Назвати і показати основні групи м'язів стопи. Які м'язи до них належать?

ЛІТЕРАТУРА

Основна література:

1. Коляденко Г.І. Анатомія людини. – К.: Либідь, 2004. - С. 163-172.
2. Очкуренко О.М., Федотов О.В. Анатомія людини. – К.: Вища школа, 1992. - С. 143-153.
3. Свиридов О.І. Анатомія людини. – К.: Вища школа, 2001. – С. 150-164.
4. Функціональна анатомія / Федонюк Я.І., Мицкан Б.М., Попель С.Л. та ін. – Тернопіль, 2007. – С. 222-226.

Додаткова література:

1. Иваницкий М.Ф. Анатомия человека. – М.: ФиС, 1985. - С. 149-170.
2. Анатомия человека. Под ред. Гладышевой А.А. – М.: ФиС, 1977. - С. 168-183.
3. Синельников Р.Д. Атлас анатомии человека. Т.1, 2, 3. – М.: Медицина, 1978.
4. Липченко А.Я., Самусев Р.П. Атлас нормальной анатомии человека. – М.: Медицина, 1989.- С. 174-193.
5. Хоменко Б.Г. Анатомія людини. Практикум. – К.: вища школа, 1991.- С. 76-80.

ЛАБОРАТОРНЕ ЗАНЯТТЯ № 12

Тема: Функціональні групи м'язів нижніх кінцівок. Аналіз рухів.

Мета: Вивчити функціональні групи м'язів нижніх кінцівок і навчитись аналізувати рухи, які вони виконують.

Матеріали: Муляжі і таблиці м'язів нижніх кінцівок, атласи, підручники.

ЗМІСТ ЛАБОРАТОРНОГО ЗАНЯТТЯ

За функціональною ознакою м'язи нижніх кінцівок поділяють на м'язи, які забезпечують рухи в кульшовому суглобі; м'язи, що виконують рухи в колінному суглобі і м'язи, які здійснюють рухи стопи і пальців стопи.

1. Розгляньте і запишіть функціональні групи м'язів, які забезпечують **рухи стегна в кульшовому суглобі.**

Навколо фронтальної осі обертання:

а) **згинання** – клубово-поперековий м'яз, кравецький м'яз, м'яз-натягач широкої фасції стегна, гребінний м'яз, прямий м'яз стегна;

б) **розгинання** – великий сідничний м'яз, двоголовий м'яз стегна, півсухожилковий м'яз, півперетинчастий м'яз, великий привідний м'яз.

Навколо сагітальної осі обертання:

а) **відведення** – середній сідничний м'яз, малий сідничний м'яз, близнюкові м'язи, грушоподібний м'яз, м'яз-натягач широкої фасції, внутрішній затульний м'яз;

б) **приведення** – гребінний м'яз, короткий привідний м'яз, довгий привідний м'яз, великий привідний м'яз, стрункий м'яз.

Навколо вертикальної осі обертання:

а) **пронація** – середній сідничний м'яз (передні пучки), малий сідничний м'яз (передні пучки), м'яз-натягач широкої фасції стегна;

б) **супінація** – клубово-поперековий м'яз, кравецький м'яз, довгий привідний м'яз, великий сідничний м'яз, середній сідничний м'яз (задні пучки), малий сідничний м'яз (задні пучки), грушоподібний м'яз, внутрішній затульний м'яз, зовнішній затульний м'яз, верхній близнюковий м'яз, нижній близнюковий м'яз, квадратний м'яз стегна.

2. Проаналізуйте і запишіть ФГМ, які здійснюють **рухи в колінному суглобі.**

Навколо фронтальної осі обертання:

а) **згинання гомілки** – двоголовий м'яз стегна, півсухожилковий м'яз, пів-перетинчастий м'яз, кравецький м'яз, стрункий м'яз, литковий м'яз, підколінний м'яз;

б) **розгинання гомілки** – 4-головий м'яз стегна (4 головки – прямий м'яз стегна, латеральний широкий м'яз стегна, медіальний широкий м'яз стегна, проміжний м'яз стегна).

Навколо вертикальної осі обертання:

а) **пронація гомілки** – кравецький м'яз, стрункий м'яз, півперетинчастий м'яз, півсухожилковий м'яз, медіальна головка литкового м'яза, підколінний м'яз;

б) **супінація гомілки** – двоголовий м'яз стегна, латеральна головка литкового м'яза.

3. Розгляньте і запишіть ФГМ, які виконують **рухи стопи**:

Навколо фронтальної осі обертання:

а) **згинання** – триголовий м'яз гомілки, задній великогомілковий м'яз, довгий згинач пальців, довгий згинач великого пальця стопи, довгий малоюмілковий, короткий малоюмілковий;

б) **розгинання** – передній великогомілковий, довгий розгинач пальців, довгий розгинач великого пальця стопи.

Навколо сагітальної осі обертання:

а) **відведення** – довгий малоюмілковий і короткий малоюмілковий м'язи;

б) **приведення** – одночасне скорочення переднього і заднього великогомілкових м'язів.

Навколо вертикальної осі обертання:

а) **пронація** – довгий малоюмілковий, короткий малоюмілковий, третій малоюмілковий (частина довгого розгинача пальців стопи);

б) **супінація** – передній великогомілковий, довгий розгинач великого пальця стопи.

4. Проаналізуйте ФГМ, які виконують **рухи пальців стопи**.

Навколо фронтальної осі обертання:

а) **згинання** – довгий згинач пальців, довгий згинач великого пальця стопи, короткий згинач мізинця стопи, квадратний м'яз підошви, червоподібні м'язи, короткий згинач пальців, короткий згинач великого пальця стопи;

б) **розгинання** – довгий розгинач пальців, довгий розгинач великого пальця стопи, короткий розгинач пальців, короткий розгинач великого пальця стопи.

Навколо сагітальної осі обертання:

а) **відведення** – відвідний м'яз великого пальця стопи, відвідний м'яз мізинця стопи, тильні міжкісткові м'язи;

б) **приведення** – привідний м'яз великого пальця стопи, підошовні міжкісткові м'язи.

КОНТРОЛЬНІ ПИТАННЯ:

1. На які функціональні групи поділяють м'язи нижніх кінцівок?
2. Які суглоби і навколо яких осей обертання можливі в кульшовому суглобі?
3. Описати ФГМ, які виконують рухи стегна в кульшовому суглобі. Де розміщені ці м'язи?
4. Назвати рухи, які можливі в колінному суглобі. Навколо яких осей обертання вони відбуваються і де розміщуються м'язи, які їх виконують?
5. Описати ФГМ, які виконують рухи гомілки в колінному суглобі.
6. Які рухи і навколо яких осей обертання можуть відбуватись в гомілково-стопному суглобі? Де розміщені м'язи, які їх виконують?
7. Описати ФГМ, які виконують рухи стопи.
8. Описати ФГМ, які виконують рухи пальців стопи.

ЛІТЕРАТУРА

Основна література:

1. Коляденко Г.І. Анатомія людини. – К.: Либідь, 2004. - С. 163-172.
2. Очкурєнко О.М., Федотов О.В. Анатомія людини. – К.: Вища школа, 1992. - С. 143-153.
3. Свиридов О.І. Анатомія людини. – К.: Вища школа, 2001. – С. 150-165.
4. Функціональна анатомія / Федонюк Я.І., Мицкан Б.М., Попель С.Л. та ін. – Тернопіль, 2007. – С. 226-229.

Додаткова література:

1. Іваницький М.Ф. Анатомия человека. – М.: ФиС, 1985. - С. 149-170.
2. Анатомия человека. Под ред. Гладышевой А.А. – М.: ФиС, 1977. - С. 169-183.
3. Синельников Р.Д. Атлас анатомии человека. Т.1, 2, 3. – М.: Медицина, 1978.
4. Липченко А.Я., Самусев Р.П. Атлас нормальной анатомии человека. – М.: Медицина, 1989. – С.174-193.
5. Хоменко Б.Г. Анатомія людини. Практикум. – К.: вища школа, 1991. С. 76-80.

ЛАБОРАТОРНЕ ЗАНЯТТЯ № 13

Тема: Анатомічний аналіз вправ спортивної спеціалізації.

Мета: Навчитись виконувати анатомічний аналіз спортивних вправ.

Матеріали: Таблиці, муляжі, пластикові таблиці, підручники, демонстратор.

ЗМІСТ ЛАБОРАТОРНОГО ЗАНЯТТЯ

Ознайомтесь з планом анатомічного аналізу спортивних вправ, який містить такі основні пункти:

1. Морфологія положення або руху на основі візуального ознайомлення з виконуваною вправою (опис пози, положення тіла і його частин, поділ руху на фази та їх характеристика).

2. Механіка положення або руху: а) діючі сили; б) розміщення загального центру маси і центрів маси окремих ланок; в) характеристика і площа опори; г) вид рівноваги; д) умови збереження рівноваги; е) ступінь стійкості; є) центр об'єму і питома вага тіла.

3. Робота рухового апарату:

а) Аналіз стану пасивної частини рухового апарату:

- положення ланок тіла в суглобах (згинання, розгинання, приведення, відведення, супінація, пронація);
- розміщення вертикалі загального центру маси відносно осей обертання в суглобах (в залежності від її зміщення вперед, назад чи в сторони виникає напруження протилежної групи м'язів).

б) Аналіз стану активної частини рухового апарату:

- визначення функціональних груп м'язів, які забезпечують дане положення або рух;
- стан м'язів (напружений, розслаблений, вкорочений, розтягнутий);
- характер опори м'яза (проксимальна чи дистальна);
- характер виконуваної роботи (утримуюча, уступаючи, переборюючи, балістична);
- напрям рівнодійної сили м'яза або групи м'язів відносно осей обертання в суглобах.

4. Особливості механізму зовнішнього дихання (при порушенні нормального стану грудної клітки і діафрагми):

а) стан грудної клітки (здавлена, розтягнута);

б) стан міжреберних м'язів;

в) положення та екскурсія діафрагми;

г) стан м'язів живота (при напружених м'язах. рухи діафрагми при видиху затруднені);

д) тип дихання: грудний, черевний, змішаний.

5. Особливості розміщення і функції органів системи забезпечення (шлунку, печінки, нирок, серця).

6. Вплив даної спортивної вправи на організм: на скелет, на м'язи, на внутрішні органи, на координацію рухів, на серце, на поставу і ресорні властивості стопи.

7. Висновки і практичні рекомендації (поради щодо м'язів, рухомості в суглобах, недоліки у виконанні вправи та методи їх усунення).

Схематично зобразіть і зробіть анатомічний аналіз вправ:

1. Кут в упорі на брусах.
2. Віджимання в упорі лежачи.
3. Стрибок в довжину з місця.
4. Вис на витягнутих руках.
5. Вибрану вправу спортивної спеціалізації студента.

КОНТРОЛЬНІ ПИТАННЯ:

1. Виконати анатомічний аналіз вправи "кут в упорі на брусах".
2. Проаналізувати положення "упор лежачи", вправу "віджимання в упорі лежачи".
3. Виконати анатомічний аналіз вправи "стрибок в довжину з місця".
4. Зробити анатомічний аналіз вправи "вис на витягнутих руках".
5. Проаналізувати вибрану вправу спортивної спеціалізації студента.

ЛІТЕРАТУРА

Основна література:

1. Функціональна анатомія / Федонюк Я.І., Мицкан Б.М., Попель С.Л. та ін. – Тернопіль, 2007. – С. 239-303.

Додаткова література:

1. Иваницкий М.Ф. Анатомия человека. – М.: ФиС, 1985. – С. 436-480.
2. Анатомия человека. Под ред. Гладышевой А.А. – М.: ФиС, 1977. – С. 191-231.

ЛАБОРАТОРНЕ ЗАНЯТТЯ № 14**Тема: Органи травлення.**

Мета: Вивчити топографію та будову органів травлення, їх проекцію на зовнішню поверхню тіла.

Матеріали: Муляжі і моделі травної системи та її органів, таблиці, атласи анатомії людини, підручники.

ЗМІСТ ЛАБОРАТОРНОГО ЗАНЯТТЯ

Травна система утворена травним каналом і травними залозами. До травного каналу відносять: *ротову порожнину, глотку, стравохід, шлунок, тонку кишку (дванадцятипала кишка, порожня кишка, клубова кишка); товсту кишку (сліпа кишка з червоподібним відростком, висхідна, поперечна, нисхідна і сигмовидна ободові кишки, пряма кишка)*. Стінки цих органів утворені, в основному, чотирма оболонками: *слизовою, підслизовою, м'язовою і серозною або сполучнотканинною (адвентиційною)*. Найбільші травні залози – печінка, підшлункова залоза, великі слинні залози.

1. Розгляньте на моделях і таблицях будову стінки порожнистих органів, які входять до складу травного каналу. Які м'язи утворюють м'язову оболонку? Яка будова слизової оболонки? Зарисуйте схематично будову стінки тонкої кишки.

2. Розгляньте топографію та макроструктуру органів травлення.

Ротова порожнина: ротова щілина, пристінок і власне ротова порожнина, зуби. Зарисуйте схему будови зуба, запишіть формулу молочних і постійних зубів. Стінки ротової порожнини – діафрагма (дно), щоки, тверде і м'яке піднебіння, піднебінний язичок, піднебінно-язикова і піднебінно-глоткова дужки, зів.

Язик, його частини, м'язи, слизова оболонка, сосочки.

Глотка: частини глотки – носова, ротова, гортанна; мигдалики – глотковий, 2 трубні, 2 піднебінні і язиковий (кільце Пирогова); м'язи глотки, сполучення глотки (зів, хоани, отвори слухових труб, стравоходу і гортані).

Стравохід: частини, звуження, оболонки стравоходу;

Шлунок: зарисуйте силует шлунка, позначте частини (кардіальна, дно, тіло, воротарна частина), кривизни шлунка. Оболонки шлунка.

Тонка кишка: дванадцятипала, порожня і клубова кишки. Оболонки кишки. Кільцеві складки і ворсинки.

Товста кишка: сліпа, ободова, пряма. Оболонки товстої кишки. Червоподібний відросток, ілеоцекальна заслінка. Амбула, анальний канал і задній прохід прямої кишки.

Зверніть увагу на морфологічні відмінності товстої кишки від тонкої.

Травні залози: Слинні залози: привушна, під'язикова і піднижньо-щелепна. Визначте місця виходу проток цих залоз у ротову порожнину.

Печінка: поверхні, нижній край, частки, зв'язки, ворота печінки.

Оболонки печінки: серозна оболонка (очеревина) і фіброзна оболонка. Фіксує апарат печінки – серпоподібна і вінцева зв'язки, кровеносні судини, внутрішньочеревний тиск, часткове приростання до діафрагми. Печінкова часточка – структурно-функціональна одиниця печінки. Особливості кровопостачання печінки у зв'язку з її функціями. Жовчний міхур. Зарисуйте схему жовчних проток.

Підшлункова залоза: головка, тіло, хвіст; передня, задня і нижня поверхні; зовнішньо- та внутрішньосекреторні частини, підшлункова протока.

3. Вивчіть і покажіть проекцію на зовнішню поверхню тіла шлунку, печінки, тонкої і товстої кишок, підшлункової залози.

4. Ознайомтесь з будовою очеревини, її частинами (парієнтальний і вісцеральний листки, порожнина очеревини), утвореннями (брижі, сальники, зв'язки). Зверніть увагу на те, які органи мають брижі і сальники (брижа тонкої кишки, брижа поперечної і сигмовидної ободової кишок, брижа червоподібного відростка, великий і малий сальники).

КОНТРОЛЬНІ ПИТАННЯ:

1. Назвіть стінки і частини ротової порожнини.
2. Покажіть частини язика, його сосочки і м'язи.
3. Слинні залози (назва, розташування, куди відкриваються протоки).
4. Назвіть і покажіть на таблиці частини глотки, мигдалики.
5. Покажіть на моделях частини стравоходу і шлунка. Топографія шлунка.
6. Печінка (основні функції, топографія, будова).
7. Розташування підшлункової залози, її будова і функціональне значення.
8. Значення тонкої кишки, відділи тонкої кишки, особливості будови.
9. Відділи товстої кишки, особливості її будови, функції.
10. Очеревина, її функціональне значення.

ЛІТЕРАТУРА

Основна література:

1. Коляденко Г.І. Анатомія людини. – К.: Либідь, 2004. - С. 174-198.

2. Очкуренко О.М., Федотов О.В. Анатомія людини. – К.: Вища школа, 1992. - С. 154-180.
3. Свиридов О.І. Анатомія людини. – К.: Вища школа, 2001. – С. 169-224.
4. Функціональна анатомія / Федонюк Я.І., Мицкан Б.М., Попель С.Л. та ін. – Тернопіль, 2007. – С. 479-502.

Додаткова література:

1. Иваницкий М.Ф. Анатомия человека. – М.: ФиС, 1985. - С. 198-219.
2. Анатомия человека. Под ред. Гладышевой А.А. – М.: ФиС, 1977. - С. 234-248.
3. Синельников Р.Д. Атлас анатомии человека. Т.1, 2, 3. – М.: Медицина, 1978.
4. Липченко А.Я., Самусев Р.П. Атлас нормальной анатомии человека. – М.: Медицина, 1989.- С. 194-251.
5. Хоменко Б.Г. Анатомія людини. Практикум. – К.: вища школа, 1991.- С. 80-91.

ЛАБОРАТОРНЕ ЗАНЯТТЯ № 15

Тема: Органи дихання.

Мета: Вивчити топографію і будову дихальних шляхів та легень, їх проекцію на зовнішню поверхню тіла.

Матеріали: Моделі і муляжі дихальної системи та окремих її органів, атласи анатомії людини, підручники, таблиці.

ЗМІСТ ЛАБОРАТОРНОГО ЗАНЯТТЯ

Дихальна система складається з повітроносних (дихальних) шляхів і легень. Дихальні шляхи включають *носову порожнину, носову частину глотки, гортань, трахею і*

бронхи. Це порожнисті трубчастої форми органи, стінки яких вистелені слизовою оболонкою з війчастим епітелієм і містять кістковий або хрящовий скелет. Зверніть увагу на зв'язок будови дихальних шляхів з їх функцією.

1. Розгляньте на муляжах, таблицях і моделях розміщення і будову дихальних шляхів:

Носова порожнина – ніздрі, стінки носової порожнини, носова перегородка, носові раковини, носові ходи, хоани; дихальна та нюхова ділянки слизової оболонки носа; приносіві пазухи (верхньощелепна, клиноподібна, лобова, решітчаста).

Гортань – хрящі гортані, голосовий апарат гортані (присінкові та голосові зв'язки, гортанні шлуночки, голосова щілина); м'язи гортані, їх функція.

Трахея – хрящі трахеї, кільцеві зв'язки, перетинчаста стінка.

Бронхи – головні бронхи, їх будова, галуження; бронхіальне дерево.

2. На муляжах і таблицях розгляньте топографію і будову **легені**: Віднайдіть її верхівку і основу, поверхні (реберну, діафрагмальну, середостінну, хребтову), серцеву вирізку; ворота легені. Корінь легені (бронхи, кровоносні та лімфатичні судини і нерви). Плевра, її листки і плевральна порожнина. Опишіть і покажіть проєкцію легень на зовнішню поверхню тіла.

3. Ознайомтесь з внутрішньою будовою легені (частки легені, сегменти, часточки, галуження бронхів у легенях). Розгляньте і нарисуйте схему легеневого ацинуса, зверніть увагу на зв'язок легеневих альвеол з капілярами малого кола кровообігу.

4. На макетах і таблицях розгляньте органи середостіння (трахею, головні бронхи, стравохід, тимус, серце з великими кровоносними судинами, грудну лімфатичну протоку,

лімфатичні вузли, частину симпатичного стовбура, частину блукаючого і діафрагмального нервів).

КОНТРОЛЬНІ ПИТАННЯ:

1. Назвати і показати органи, які утворюють дихальні шляхи. Які з цих органів містять кістковий, а які хрящовий скелет?
2. Показати на муляжах хрящі гортані, структури голосового апарату. Як він функціонує?
3. Показати на муляжах верхівку і основу легені, поверхні, частки легені, ворота, корінь легені.
4. Описати схему галуження бронхів у легенях.
5. Описати будову легеневого ацинуса.
6. Назвати органи середостіння.

ЛІТЕРАТУРА

Основна література:

1. Коляденко Г.І. Анатомія людини. – К.: Либідь, 2004. - С. 198-208.
2. Очкуренко О.М., Федотов О.В. Анатомія людини. – К.: Вища школа, 1992. - С. 180-189.
3. Свиридов О.І. Анатомія людини. – К.: Вища школа, 2001. – С. 224-236.
4. Функціональна анатомія / Федонюк Я.І., Мицкан Б.М., Попель С.Л. та ін. – Тернопіль, 2007. – С. 468-479.

Додаткова література:

1. Иваницкий М.Ф. Анатомия человека. – М.: ФиС, 1985. - С. 220-227.
2. Анатомия человека. Под ред. Гладышевой А.А. – М.: ФиС, 1977. - С. 248-252.
3. Синельников Р.Д. Атлас анатомии человека. Т.1, 2, 3. – М.: Медицина, 1978.

4. Липченко А.Я., Самусев Р.П. Атлас нормальной анатомии человека. – М.: Медицина, 1989.- С. 252-273.
5. Хоменко Б.Г. Анатомія людини. Практикум. – К.: вища школа, 1991.- С. 92-96.

ЛАБОРАТОРНЕ ЗАНЯТТЯ № 16

Тема: Серце. Кола кровообігу.

Мета: Вивчити будову і топографію серця, схему і магістральні судини малого і великого кіл кровообігу.

Матеріали: Муляжі серця, таблиці, підручники, атласи анатомії людини.

ЗМІСТ ЛАБОРАТОРНОГО ЗАНЯТТЯ

1. Розгляньте будову *серця*. Визначте його границі, положення, проекцію на зовнішню поверхню тіла. Знайдіть на муляжах такі частини і структури серця: 1) основу і верхівку; 2) поверхні – грудинно-реберну, діафрагмальну і легеневу; 3) борозни – вінцеву, передню і задню міжшлуночкові; 4) камери – праве і ліве передсердя, правий і лівий шлуночки; додаткові камери – вушка передсердь; 5) отвори кровоносних судин, які виносять кров з серця (аорта і легеневий стовбур), які приносять кров до серця (верхня і нижня порожнисті вени, легеневі вени); пазуха порожнистих вен; 6) клапани – тристулковий і двостулковий або митральний (їх стулки, сосочкові м'язи, сухожилкові струни), півмісяцеві клапани (їх півмісяцеві заслінки); функціональне значення клапанів серця; 7) кровоносні судини, які забезпечують кровопостачання серця – вінцеві артерії; велика, середня і мала вени серця.

2. Ознайомтесь з будовою *стінки серця*: ендокард, міокард, епікард; навколосерцева сумка (перикард). Зверніть

увагу на відмінності будови міокарда передсердь і шлуночків, правого і лівого шлуночка у зв'язку з функцією цих камер. Фіброзний "скелет" серця.

3. Розгляньте в атласах і у підручниках і зарисуйте схему розміщення структур *провідної системи серця* – пазушно-передсердний вузол, передсердно-шлуночковий вузол, передсердно-шлуночковий пучок (пучок Гіса) та його ніжки, волокна Пуркіньє.

4. Розгляньте на таблицях і в підручниках схему малого (легеневого) і великого кіл кровообігу, їх магістральні судини і напрям руху крові.

Зарисуйте схематично велике і мале кола кровообігу.

КОНТРОЛЬНІ ПИТАННЯ:

1. Описати положення серця в грудній порожнині та його проекцію на зовнішню поверхню тіла.
2. Назвати і показати камери серця.
3. Описати будову стінки серця.
4. Назвати і показати клапани серця, описати їх будову та функціональне значення.
5. Назвати артерії і вени, які забезпечують кровопостачання серця.
6. Описати будову і значення провідної системи серця.
7. Показати на таблицях магістральні судини великого і малого кіл кровообігу та напрям руху крові по них.

ЛІТЕРАТУРА

Основна література:

1. Коляденко Г.І. Анатомія людини. – К.: Либідь, 2004. - С. 229-241.
2. Очкуренко О.М., Федотов О.В. Анатомія людини. – К.: Вища школа, 1992. - С. 218-224.
3. Свиридов О.І. Анатомія людини. – К.: Вища школа, 2001. – С. 261-273.

4. Функціональна анатомія / Федонюк Я.І., Мицкан Б.М., Попель С.Л. та ін. – Тернопіль, 2007. – С. 430-438.

Додаткова література:

1. Иваницкий М.Ф. Анатомия человека. – М.: ФиС, 1985. – С. 241-249.
2. Анатомия человека. Под ред. Гладышевой А.А. – М.: ФиС, 1977. – С. 262-270.
3. Синельников Р.Д. Атлас анатомии человека. Т.1, 2, 3. – М.: Медицина, 1978.
4. Липченко А.Я., Самусев Р.П. Атлас нормальной анатомии человека. – М.: Медицина, 1989.- С. 312-324.
5. Хоменко Б.Г. Анатомія людини. Практикум. – К.: вища школа, 1991.- С. 102-107.

ЛАБОРАТОРНЕ ЗАНЯТТЯ № 17

Тема: Артерії великого та малого кіл кровообігу.

Мета: Вивчити артерії великого та малого кола кровообігу, їх положення і ділянки кровопостачання, проекцію великих артерій на поверхню тіла, місця прослухування пульсації великих артерій і притискання їх при кровотечі.

Матеріали: Таблиці, атласи, підручники анатомії людини, скелет.

ЗМІСТ ЛАБОРАТОРНОГО ЗАНЯТТЯ

Основним артеріальним стовбуром великого кола кровообігу є аорта. Розгляньте відділи аорти – висхідну аорту, дугу аорти і нисхідну аорту (грудну і черевну), їх положення і гілки:

1. *Гілки висхідної аорти* – права і ліва вінцеві артерії;

2. **Гілки дуги аорти** – плечоголовний стовбур, ліва загальна сонна та ліва підключична артерії.

Ознайомтесь з положенням, ходом, основними гілками і ділянками кровопостачання зовнішньої та внутрішньої сонних артерій і підключичної артерії. Артеріальне коло основи великого мозку і його значення. Розгляньте артерії вільної верхньої кінцівки: пахвова, плечова, глибока артерія плеча, променева, ліктьова, артерії кисті.

3. **Гілки грудної аорти** – вісцеральні і парієнтальні, які забезпечують кровопостачання органів і стінок грудної порожнини. Вісцеральні (нутрянні) гілки – бронхіальні (для живлення легені як органа), стравохідні, перикардіальні і середостінні. Парієнтальні (пристіночні) гілки – 10 пар задніх міжреберних артерій і верхні діафрагмальні артерії.

4. **Гілки черевної аорти** – парієнтальні (пристіночні) і вісцеральні (нутрянні). Вісцеральні гілки поділяють на парні і непарні, які постачають відповідно парні чи непарні органи черевної порожнини. Непарні вісцеральні гілки – черевний стовбур, верхня та нижня брижові артерії. Парні вісцеральні гілки – середня наднирникова артерія, ниркова артерія і ячкова (у чоловіків) або ячничкова (у жінок) артерії.

Парієнтальні гілки – нижня діафрагмальна, 4 пари поперекових, серединна крижова.

5. Розгляньте хід, основні гілки і ділянки кровопостачання зовнішньої і внутрішньої клубових артерій.

Артерії вільної нижньої кінцівки: стегнова, глибока артерія стегна, підколінна, задня і передня великогомілкові артерії, артерії стопи.

6. Продемонструйте проєкції великих артерій на поверхню тіла; місця промацування пульсації великих артерій і місця притискання їх при кровотечі.

7. Назвіть і покажіть на таблиці артерії **малого кола кровообігу:** легеневий стовбур, праву та ліву легеневі артерії. Опишіть схему їх галуження у легенях.

КОНТРОЛЬНІ ПИТАННЯ:

1. Аорта, її відділи і гілки.
2. Описати положення, хід, основні гілки та ділянки кровопостачання зовнішньої сонної артерії.
3. Кровопостачання головного мозку.
4. Артерії верхньої кінцівки.
5. Кровопостачання стінок і органів грудної порожнини.
6. Кровопостачання стінок і органів черевної порожнини.
7. Кровопостачання стінок і органів малого тазу.
8. Артерії нижньої кінцівки.
9. Де можна промацати пульсацію великих артерій та притиснути їх при кровотечі?
10. Назвати і описати артерії малого кола кровообігу.

ЛІТЕРАТУРА*Основна література:*

1. Коляденко Г.І. Анатомія людини. – К.: Либідь, 2004. - С. 241-256.
2. Очкуренко О.М., Федотов О.В. Анатомія людини. – К.: Вища школа, 1992. - С. 224-241.
3. Свиридов О.І. Анатомія людини. – К.: Вища школа, 2001. – С. 273-291.
4. Функціональна анатомія / Федонюк Я.І., Мицкан Б.М., Попель С.Л. та ін. – Тернопіль, 2007. – С. 438-451.

Додаткова література:

1. Иваницкий М.Ф. Анатомия человека. – М.: ФиС, 1985. - С. 249-263.
2. Анатомия человека. Под ред. Гладышевой А.А. – М.: ФиС, 1977. - С. 270-279.
3. Синельников Р.Д. Атлас анатомии человека. Т.1, 2, 3. – М.: Медицина, 1978.
4. Липченко А.Я., Самусев Р.П. Атлас нормальной анатомии человека. – М.: Медицина, 1989.- С. 326-353.

5. Хоменко Б.Г. Анатомія людини. Практикум. – К.: вища школа, 1991.- С. 105-110.

ЛАБОРАТОРНЕ ЗАНЯТТЯ № 18

Тема: Вени великого та малого кіл кровообігу. Лімфатична система.

Мета: Вивчити вени великого та малого кола кровообігу, будову і функціональне значення органів лімфатичної системи.

Матеріали: Таблиці, скелет, атласи та підручники анатомії людини.

ЗМІСТ ЛАБОРАТОРНОГО ЗАНЯТТЯ

Серед вен великого кола кровообігу розрізняють три системи: систему вен серця, систему верхньої порожнистої вени і систему нижньої порожнистої вени, куди належить також система ворітної вени.

1. *Система верхньої порожнистої вени* збирає кров з голови, шиї, верхніх кінцівок і стінок грудної та частково червоній порожнини.

Розгляньте головний стовбур цієї системи – *верхню порожнисту вену*, а також вени, які в неї впадають – *плечоголовну вену, підключичну та яремні вени*. Внутрішня яремна вена. Венозні синуси твердої мозкової оболонки.

2. На таблицях і атласах знайдіть *вени верхньої кінцівки*:

а) *глибокі* (йдуть разом з артеріями і мають таку ж назву): *пахова, плечові, ліктвові, променеві вени, венозні сітки кисті*;

б) *поверхневі*: *латеральна або головна вена, медіальна або царська чи княжа вена і проміжна вена ліктя*.

3. Розгляньте **систему нижньої порожнистої вени** (збирає кров від нижніх кінцівок, стінок таза і, частково, живота і внутрішніх органів цих порожнин):

головний стовбур – **нижня порожниста вена**;

її притоки – **парієнтальні або пристіночні (3-4 поперекові вени і нижні діафрагмальні вени) і вісцеральні або нутряні** притоки (**ячкова або яєчникова вена, ниркова вена, наднирникова вена і 3-4 печінкові вени**). Загальна клубова вена, зовнішня і внутрішня клубові вени.

4. Ознайомтесь з системою **ворітної вени**, яка збирає кров від непарних органів черевної порожнини (шлунка, селезінки, тонкої і товстої кишки, жовчного міхура) та її функціональним значенням.

5. Розгляньте **вени нижньої кінцівки**:

а) **глибокі** (йдуть разом з артеріями і мають таку ж назву): **стегнова, глибока вена стегна, підколінна вена, передня та задня великогомілкової вени, вени стопи**;

б) **поверхневі**: **велика і мала підшкірні вени ноги**.

6. Розгляньте і покажіть на таблиці **вени малого кола кровообігу**: 4 легеневої вени.

7. Розгляньте особливості будови, розміщення і функціональне значення **органів лімфатичної системи**: лімфатичних капілярів і судин, найбільших лімфатичних стовбурів, правої та грудної лімфатичних проток, лімфовузлів. Продемонструйте положення основних груп регіональних лімфовузлів на тілі людини і напрям відтоку лімфи від органів і ділянок тіла.

8. Розгляньте топографію, будову, функції **селезінки** і проекцію її на зовнішню поверхню тіла.

КОНТРОЛЬНІ ПИТАННЯ:

1. Описати систему верхньої порожнистої вени.
2. Назвати шляхи відтоку крові від головного мозку та очей.

3. Назвати і показати на таблицях вени верхньої кінцівки.
4. Система нижньої порожнистої вени.
5. Ворітна вени, її функціональне значення.
6. Назвати і показати на таблиці найкрупніші вени нижньої кінцівки.
7. Особливості будови і функції органів лімфатичної системи.
8. Селезінка, її будова і функції.

ЛІТЕРАТУРА

Основна література:

1. Коляденко Г.І. Анатомія людини. – К.: Либідь, 2004. - С. 256-276.
2. Очуренко О.М., Федотов О.В. Анатомія людини. – К.: Вища школа, 1992. - С. 242-254.
3. Свиридов О.І. Анатомія людини. – К.: Вища школа, 2001. – С. 292-311.
4. Функціональна анатомія / Федонюк Я.І., Мицкан Б.М., Попель С.Л. та ін. – Тернопіль, 2007. – С. 451-466.

Додаткова література:

1. Иваницкий М.Ф. Анатомия человека. – М.: ФиС, 1985. - С. 264-280 .
2. Анатомия человека. Под ред. Гладышевой А.А. – М.: ФиС, 1977. - С. 279-289.
3. Синельников Р.Д. Атлас анатомии человека. Т.1, 2, 3. – М.: Медицина, 1978.
4. Липченко А.Я., Самусев Р.П. Атлас нормальной анатомии человека. – М.: Медицина, 1989. С. 354-409.
5. Хоменко Б.Г. Анатомія людини. Практикум. – К.: вища школа, 1991.-С. 110-116.

ЛАБОРАТОРНЕ ЗАНЯТТЯ № 19

Тема: Спинний мозок. Сегмент спинного мозку. Провідні шляхи.

Мета: Вивчити положення і будову спинного мозку, функціональне значення його структур, провідні шляхи та їх локалізацію.

Матеріали: Макет сегмента спинного мозку, таблиці, атласи та підручники анатомії людини.

ЗМІСТ ЛАБОРАТОРНОГО ЗАНЯТТЯ

1. Розгляньте форму, довжину, вагу спинного мозку та його розміщення.

На скелеті людини визначте межі спинного мозку, їх проекцію на хребтовий стовп.

2. Ознайомтесь з *зовнішньою будовою спинного мозку*. Знайдіть на таблицях і в підручниках такі його структури: *потовщення, щілину і борозни, мозковий конус, кінцеву нитку, передні (черевні) та задні (спинні) корінці, кінський хвіст, спинномозкові вузли*.

3. Розгляньте *внутрішню будову спинного мозку*: *центральний канал, сіра речовина* (передній і задній стовпи та роги, проміжна зона, бічні роги), *біла речовина* (передній, бічний і задній канатики), *оболонки* спинного мозку (тверда, павутинна та судинна) і простори між ними; фіксуючий апарат спинного мозку.

Зверніть увагу на те, які *клітини і ядра* розміщені в передніх, бічних, задніх рогах спинного мозку, яке їх функціональне значення; чим утворені черевні (рухові) та спинні (чутливі) корінці і спинномозкові вузли.

Зарисуйте *сегмент спинного мозку* – поперечний зріз спинного мозку, що складається з білої та сірої речовини, пари передніх та пари задніх корінців, що зливаються у пару спинномозкових нервів. Позначте його частини.

4. Розгляньте найважливіші **провідні шляхи**, локалізацію в канатиках спинного мозку.

Передній канатик:

а) нисхідні шляхи:

- передній кірково-спинномозковий (пірамідний) шлях;
- покришко-спинномозковий шлях;
- присінково-спинномозковий шлях;
- сітчасто-спинномозковий шлях;
- оливо-спинномозковий шлях.

Бічний канатик:

а) висхідні шляхи:

- передній спинномозково-мозочковий шлях (Говерса);
- задній спинномозково-мозочковий шлях (Флексіга);
- бічний спинномозково-зоровогорбовий шлях (спинно-таламічний);
- передній спинномозково-зоровогорбовий;

б) нисхідні шляхи:

- бічний кірково-спинномозковий (пірамідний) шлях;
- червоноядерно-спинномозковий (екстрапірамідний) шлях.

Задній канатик:

а) висхідні шляхи:

- тонкий або ніжний пучок (Голля);
- клиноподібний пучок (Бурдаха)

На рисунку нервового сегмента схематично вкажіть локалізацію цих провідних шляхів.

КОНТРОЛЬНІ ПИТАННЯ:

1. Форма і розміщення спинного мозку.
2. Зовнішня будова спинного мозку.
3. Внутрішня будова спинного мозку.
4. Які клітини та ядра розміщені в задніх, які – в передніх рогах спинного мозку?

5. Де в спинному мозку знаходяться центри вегетативної нервової системи?
6. Чим утворені задні та передні корінці спинного мозку; в якому напрямку по них передається нервовий імпульс?
7. Дати визначення сегмента спинного мозку. Скільки сегментів містить спинний мозок?
8. Які провідні шляхи проходять у передніх, бічних, задніх канатиках спинного мозку?

ЛІТЕРАТУРА

Основна література:

1. Коляденко Г.І. Анатомія людини. – К.: Либідь, 2004. - С. 290-296, 330-335.
2. Очкуренко О.М., Федотов О.В. Анатомія людини. – К.: Вища школа, 1992. - С. 257-259.
3. Свиридов О.І. Анатомія людини. – К.: Вища школа, 2001. – С. 314-317, 339-343.
4. Функціональна анатомія / Федонюк Я.І., Мицкан Б.М., Попель С.Л. та ін. – Тернопіль, 2007. – С. 348-353, 375-379.

Додаткова література:

1. Иваницкий М.Ф. Анатомия человека. – М.: ФиС, 1985. - С. 283-286, 301-307.
2. Анатомия человека. Под ред. Гладышевой А.А. – М.: ФиС, 1977. - С. 294-298, 311-313.
3. Синельников Р.Д. Атлас анатомии человека. Т.1, 2, 3. – М.: Медицина, 1978.
4. Липченко А.Я., Самусев Р.П. Атлас нормальной анатомии человека. – М.: Медицина, 1989. С. 414-419, 460-463.
5. Хоменко Б.Г. Анатомія людини. Практикум. – К.: вища школа, 1991. С. 125-128, 157-162.

ЛАБОРАТОРНЕ ЗАНЯТТЯ № 20

Тема: Головний мозок: довгастий, задній, середній.

Мета: Вивчити будову довгастого, заднього і середнього відділів головного мозку.

Матеріали: вологі препарати, муляжі головного мозку, таблиці, атласи, підручники анатомії людини.

ЗМІСТ ЛАБОРАТОРНОГО ЗАНЯТТЯ

Головний мозок людини поділяється на 5 відділів:

1) довгастий мозок; 2) задній мозок (складається з моста і мозочка); 3) середній мозок; 4) проміжний мозок; 5) кінцевий мозок.

Довгастий мозок, міст і мозочок утворюють ромбоподібний мозок. Всі відділи мозку, крім мозочка і кінцевого мозку, складають мозковий стовбур.

1. Огляньте муляжі головного мозку, знайдіть півкулі головного мозку, мозочок, стовбурову частину. На сагітальному перерізі головного мозку знайдіть 5 відділів головного мозку.

2. Ознайомтесь з формою *довгастого мозку*, його довжиною, межами, рельєфом передньої і задньої поверхонь довгастого мозку, Розгляньте внутрішню будову довгастого мозку:

сіра речовина (оливне ядро, сітчастий утвір, ядра язикоглоткового, блукаючого, додаткового та під'язикового нервів; тонке (ніжне) і клиноподібне ядра; життєво важливі центри дихання і кровообігу);

біла речовина (піраміди, оливи, боковий і задній канатики, тонкий (ніжний) і клиноподібний пучки та їх горбики, нижні ніжки мозочка).

3. Розгляньте форму і межі *моста*, його зовнішню будову. При вивченні внутрішньої будови мосту зверніть увагу на такі структури: власні ядра, сітчастий утвір, ядра присінково-

завиткового, лицевого, відвідного та трійчастого нервів; поздовжні і поперечні волокна. Четвертий шлуночок, його сполучення і дно – ромбоподібна ямка.

4. На таблицях та муляжах віднайдіть **мозочок**, його півкулі і черв'як, кору мозочка, білу речовину, мозочкове "деревце життя", ядра мозочка (зубчасте, кулясте, коркоподібне, ядро вершини), ніжки мозочка.

Зверніть увагу на функціональне значення ядер мозочка.

5. На муляжах головного мозку знайдіть межі **середнього мозку**. На сагітальному перерізі головного мозку знайдіть такі структури середнього мозку: *ніжки мозку, дах середнього мозку, водопровід мозку*; ознайомтесь з їх будовою: ніжки мозку (покришка, основа ніжки мозку, чорна речовина, червоне ядро, ядра окорухового та блокового нервів); дах середнього мозку (пластинка даху, верхні горбики, нижні горбики, ручки верхніх горбиків, ручки нижніх горбиків).

КОНТРОЛЬНІ ПИТАННЯ:

1. Назвати і показати 5 відділів головного мозку, стовбур мозку, ромбоподібний мозок.
2. Довгастий мозок, його межі, зовнішня і внутрішня будова.
3. Основні ядра довгастого мозку, їх функціональне значення.
4. Міст, його межі і будова.
5. Будова мозочка.
6. Ядра мозочка, їх функціональне значення.
7. Як анатомічно пов'язаний мозочок з іншими відділами головного мозку?
8. Середній мозок, його межі і будова.
9. Ядра ніжок мозку, їх функція.
10. Дах середнього мозку, його функціональне значення, зв'язок з підкірковими центрами зору і слуху проміжного мозку.

ЛІТЕРАТУРА

Основна література:

1. Коляденко Г.І. Анатомія людини. – К.: Либідь, 2004. - С. 308- 319.
2. Очкурєнко О.М., Федотов О.В. Анатомія людини. – К.: Вища школа, 1992. - С. 259-265.
3. Свиридов О.І. Анатомія людини. – К.: Вища школа, 2001. – С. 317-326.
4. Функціональна анатомія / Федонюк Я.І., Мицкан Б.М., Попель С.Л. та ін. – Тернопіль, 2007. – С. 353-360.

Додаткова література:

1. Иваницкий М.Ф. Анатомия человека. – М.: ФиС, 1985. - С. 286-291.
2. Анатомия человека. Под ред. Гладышевой А.А. – М.: ФиС, 1977. - С. 298-303.
3. Синельников Р.Д. Атлас анатомии человека. Т.1, 2, 3. – М.: Медицина, 1978.
4. Липченко А.Я., Самусев Р.П. Атлас нормальной анатомии человека. – М.: Медицина, 1989.- С. 420-438.
5. Хоменко Б.Г. Анатомія людини. Практикум. – К.: вища школа, 1991.- С. 133-142.

ЛАБОРАТОРНЕ ЗАНЯТТЯ № 21

Тема: Головний мозок: проміжний і кінцевий.

Мета: Вивчити будову проміжного і кінцевого відділів головного мозку.

Матеріали: Вологі препарати та муляжі головного мозку, таблиці, підручники, атласи анатомії людини.

ЗМІСТ ЛАБОРАТОРНОГО ЗАНЯТТЯ

1. *Проміжний* мозок складається з зорового горба (*таламуса*), надгорбової частини (*епіталамуса*), загорбової

частини (*метаталамуса*), підгорбової частини (*гіпоталамуса*) і *третього шлуночка*. Розгляньте положення, будову і функціональне значення основних частин проміжного мозку, виділяючи такі структури:

- таламус (ядра зорового горба);
- епіталамус (шишкоподібне тіло);
- гіпоталамус (сірий горб, лійка, гіпофіз, зорове перехрестя, сосочкоподібні тіла);
- третій шлуночок.

Зверніть увагу на *сітчастий утвір (ретикулярну формацію)*, розміщений у стовбурі головного мозку, його функціональне значення, зв'язки з іншими структурами мозку.

2. До *кінцевого мозку* відносять *праву і ліву півкулі* великого мозку, з'єднані між собою мозолистим тілом.

На препаратах, муляжах і таблицях розгляньте *зовнішню будову півкуль великого мозку*: їх *поверхні* (верхньобічна, присередня і нижня), полюси (лобовий, потиличний, скроневий), *частки* (лобова, скронева, тім'яна, потилична, острівець), *поздовжня та поперечна щілини* великого мозку, міжчасткові борозни (центральна борозна або борозна Роланда, бічна борозна або щілина Сільвія, тім'яно-потилична борозна); *борозни і закрутки* (або звивини) верхньобічної поверхні півкуль (передцентральна борозна, передцентральна закрутка, зацентральна борозна, зацентральна закрутка, верхня, середня і нижня лобові закрутки, верхня, середня і нижня скроневі закрутки); борозни і закрутки присередньої і нижньої поверхні півкуль (борозна мозолистого тіла, поясна закрутка, поясна борозна, острогова або шпорна борозна, борозна морського коника, закрутка морського коника або парагіппокампальна закрутка, гачок, нюхова борозна).

3. Ознайомтесь з будовою *кори півкуль головного мозку*. Розгляньте локалізацію в корі півкуль кіркових кіщів аналізаторів:

- першої сигнальної системи – рухового, шкірної чутливості, слухового, зорового, нюхового і смакового;

- другої сигнальної системи – рухового аналізатора артикуляції мови, слухового аналізатора усної мови, рухового та зорового аналізаторів письмової мови.

4. Ознайомтесь з *внутрішньою будовою кінцевого мозку*:

- мозолисте тіло, його частини. функціональне значення;

- базальні ядра півкуль головного мозку: хвостате ядро, сочевицеподібне ядро (лушпина і біла куля), огорожа, мигдалеподібне тіло. Стріопалідарна система, її функціональне значення. Лімбічний комплекс;

- бічні шлуночки.

Розгляньте структури нюхового мозку: нюхові цибулини, нюхові шляхи, нюхові трикутники, передня пронизана (або дірчаста) речовина, поясна закрутка, закрутка морського коника, гачок, морський коник (гіпокамп), склепіння і сосочкоподібні тіла.

КОНТРОЛЬНІ ПИТАННЯ:

1. Назвати і показати межі і частини проміжного мозку.
2. Описати будову і функції зорового горба.
3. Будова і функції гіпоталамуса.
4. Які структури утворюють стінки третього шлуночка?
5. Назвати і показати поверхні, полюси, частки півкуль великого мозку.
6. Назвати і показати борозни і закрутки верхньо-бічної, присередньої та нижньої поверхонь півкуль великого мозку.
7. Назвати і показати розміщення кіркових кінців аналізаторів першої і другої сигнальної систем.
8. Базальні ядра півкуль головного мозку.

ЛІТЕРАТУРА

Основна література:

1. Коляденко Г.І. Анатомія людини. – К.: Либідь, 2004. - С. 319-330.
2. Очкуренко О.М., Федотов О.В. Анатомія людини. – К.: Вища школа, 1992. - С. 265-272.
3. Свиридов О.І. Анатомія людини. – К.: Вища школа, 2001. – С. 326-339.
4. Функціональна анатомія / Федонюк Я.І., Мицкан Б.М., Попель С.Л. та ін. – Тернопіль, 2007. – С. 360-375.

Додаткова література:

1. Иваницкий М.Ф. Анатомия человека. – М.: ФиС, 1985. - С. 291-301, 307-309.
2. Анатомия человека. Под ред. Гладышевой А.А. – М.: ФиС, 1977. - С. 303-311.
3. Синельников Р.Д. Атлас анатомии человека. Т.1, 2, 3. – М.: Медицина, 1978.
4. Липченко А.Я., Самусев Р.П. Атлас нормальной анатомии человека. – М.: Медицина, 1989.- С. 438-459.
5. Хоменко Б.Г. Анатомія людини. Практикум. – К.: вища школа, 1991.- С. 146-156.

ЛАБОРАТОРНЕ ЗАНЯТТЯ № 22

Тема: Нерви головного мозку.

Мета: Вивчити дванадцять пар нервів головного мозку, їх ядра та зони іннервації.

Матеріали: Муляжі та вологі препарати головного мозку, таблиці, підручники, атласи анатомії людини.

ЗМІСТ ЛАБОРАТОРНОГО ЗАНЯТТЯ

1. Розгляньте на нижній поверхні муляжів і вологих препаратів головного мозку, а також на таблицях нерви

головного мозку: назву і порядковий номер кожної пари, локалізацію їх ядер і зону їх іннервації.

Заповніть таблицю:

Порядковий номер нерва	Назва нерва	Локалізація ядер	Зона іннервації
------------------------	-------------	------------------	-----------------

2. Ознайомтесь з поділом нервів за характером їх дії:

а) *чутливі* –

I – нюхові;

II – зоровий;

VIII – присінково-завитковий;

б) *рухові* –

IV – блоковий;

VI – відвідний;

XI – додатковий;

XII – під'язиковий;

в) *змішані* –

III – окоруховий;

V – трійчастий;

VII – лицевий;

IX – язикоглотковий;

X – блукаючий.

Ознайомтесь з особливостями будови нервів специфічної чутливості (I, II, VIII) у зв'язку з розвитком органів чуття.

Зверніть увагу на III, VII, IX, X пари нервів головного мозку, які мають парасимпатичні волокна.

КОНТРОЛЬНІ ПИТАННЯ:

1. Назва і порядковий номер кожної пари нервів головного мозку.
2. Локалізація ядер нервів головного мозку.
3. Назвати чутливі нерви головного мозку і особливості їх будови.
4. Зони іннервації III, IV, VI пар нервів головного мозку.

5. Зони іннервації V пари нервів головного мозку.
6. Зони іннервації IX – XII пар нервів головного мозку.
7. Блукаючий нерв – локалізація ядер, характер дії, зони іннервації.

ЛІТЕРАТУРА

Основна література:

1. Коляденко Г.І. Анатомія людини. – К.: Либідь, 2004. - С. 336-342.
2. Очкуренко О.М., Федотов О.В. Анатомія людини. – К.: Вища школа, 1992. - С. 272-276.
3. Свиридов О.І. Анатомія людини. – К.: Вища школа, 2001. – С. 353-365.
4. Функціональна анатомія / Федонюк Я.І., Мицкан Б.М., Попель С.Л. та ін. – Тернопіль, 2007. – С. 390-397 .

Додаткова література:

1. Иваницкий М.Ф. Анатомия человека. – М.: ФиС, 1985. - С. 310-319 .
2. Анатомия человека. Под ред. Гладышевой А.А. – М.: ФиС, 1977. - С. 314-318.
3. Синельников Р.Д. Атлас анатомии человека. Т.1, 2, 3. – М.: Медицина, 1978.
4. Липченко А.Я., Самусев Р.П. Атлас нормальной анатомии человека. – М.: Медицина. 1989.- С. 464-471.
5. Хоменко Б.Г. Анатомія людини. Практикум. – К.: вища школа, 1991.- С. 143-145.

ЛАБОРАТОРНЕ ЗАНЯТТЯ № 23

Тема: Нерви спинного мозку.

Мета: Вивчити назви і зони іннервації спинномозкових нервів.

Матеріали: Таблиці, атласи, підручники.

ЗМІСТ ЛАБОРАТОРНОГО ЗАНЯТТЯ

1. Розгляньте на таблицях, в атласах і підручниках і схематично зарисуйте утворення спинномозкових нервів (в результаті злиття спинного та черевного корінців), їх склад (змішані) і гілки: *задня, передня, сполучна, оболонна*. Задні гілки спинномозкових нервів, зони їх іннервації.

2. Розгляньте утворення і розташування нервових сплетень, основні нерви кожного з них і ділянки тіла, які вони іннервують:

Шийне сплетення - шкірні, м'язові, змішані гілки (діафрагмальний нерв).

Плечове сплетення - надключична і підключична частини та їх гілки: пахвовий нерв, м'язово-шкірний нерв, серединний нерв, ліктьовий нерв, променевий нерв.

Поперекове сплетення – довгі і короткі гілки; довгі гілки: бічний шкірний нерв стегна, затульний нерв, стеговий нерв.

Крижове сплетення – довгі і короткі гілки; довгі гілки: задній шкірний нерв стегна, сідничий нерв, великогомілковий нерв, загальний малоогомілковий нерв.

Міжреберні нерви, їх утворення, розташування і зона іннервації.

КОНТРОЛЬНІ ПИТАННЯ:

1. Як утворюються спинномозкові нерви та які гілки вони дають?
2. Шийне сплетення. Нерви і зони їх іннервації.
3. Плечове сплетення. Нерви і зони їх іннервації.
4. Поперекове сплетення. Нерви і зони їх іннервації.
5. Крижове сплетення. Нерви і зони їх іннервації.
6. Задні гілки грудних спинномозкових нервів міжреберні нерви і зони їх іннервації.

ЛІТЕРАТУРА

Основна література:

1. Коляденко Г.І. Анатомія людини. – К.: Либідь, 2004. - С. 296-308.
2. Очкуренко О.М., Федотов О.В. Анатомія людини. – К.: Вища школа, 1992. - С. 277-284.
3. Свиридов О.І. Анатомія людини. – К.: Вища школа, 2001. – С. 343-353.
4. Функціональна анатомія / Федонюк Я.І., Мицкан Б.М., Попель С.Л. та ін. – Тернопіль, 2007. – С. 383-390.

Додаткова література:

1. Иваницкий М.Ф. Анатомия человека. – М.: ФиС, 1985. - С. 319-328.
2. Анатомия человека. Под ред. Гладышевой А.А. – М.: ФиС, 1977. - С. 318-321.
3. Синельников Р.Д. Атлас анатомии человека. Т.1, 2, 3. – М.: Медицина, 1978.
4. Липченко А.Я., Самусев Р.П. Атлас нормальной анатомии человека. – М.: Медицина, 1989.- С. 472-479.
5. Хоменко Б.Г. Анатомія людини. Практикум. – К.: вища школа, 1991.- С. 128-133.

ЛАБОРАТОРНЕ ЗАНЯТТЯ № 24

Тема: Будова ока. Зоровий аналізатор. Будова вуха. Слуховий та присінковий аналізатори.

Мета: Вивчити будову очного яблука і додаткових органів ока, а також будову присінково-завиткового органу. Вивчити шлях зорового, слухового і присінкового (вестибулярного) аналізаторів.

Матеріали: Розбірні муляжі ока та очного яблука, вуха, таблиці, атласи, підручники анатомії людини.

ЗМІСТ ЛАБОРАТОРНОГО ЗАНЯТТЯ

Орган зору, око, складається з очного яблука і додаткових органів ока.

1. Ознайомтесь з будовою очного яблука, до складу якого входять *ядро і 3 оболонки*: зовнішня – *фіброзна* або волокниста, середня – *судинна* і внутрішня – *сітківка*. Розгляньте відділи цих оболонок, їх функціональне значення; волокниста оболонка – *рогівка і склера*; судинна оболонка – *власне судинна оболонка, райдужка, її отвір - зіниця, війкове тіло*; сітківка – світлочутлива і нечутлива до світла частини; *фоторецептори* – колбочки і палички, диск, пляма.

Розгляньте структури, які утворюють *ядро* очного яблука: *кристалик, склисте тіло, водяниста волога передньої і задньої камер очного яблука*. Акомодаційний апарат ока.

2. Розгляньте *додаткові органи ока*: *м'язи очного яблука, слізний апарат ока, кон'юктива, повіки з війми*.

3. Розгляньте **шлях зорового аналізатора**: *рецептори* – світлочутливі клітини сітківки ока. *Кондуктор* складається з трьох нейронів: 1 та 2-й нейрони – в сітківці ока; від 2-го нейрона – зоровий нерв, зорове перехрестя, зоровий шлях; 3-й нейрон –

- а) в подушці зорового горба;
- б) в бічних колінчастих тілах;
- в) в верхніх горбиках даху середнього мозку;

Від зорового горба та від бічних колінчастих тіл – до кори *щорної борозни потиличної частки півкуль* великого мозку, де знаходиться *кірковий кінець* зорового аналізатора;

Від верхніх горбиків даху середнього мозку:

- а) до ядра окорухового нерва;
- б) по *покришко-спинномозковому шляху* до передніх рогів спинного мозку.

Присінково-завитковий орган складається з *органа слуху* (зовнішнє, середнє та внутрішнє вухо) і *вестибулярного апарату*, розміщеному у внутрішньому вусі.

4. Розгляньте будову *зовнішнього, середнього та внутрішнього* вуха, ознайомтесь з функціональним значенням їх структур:

зовнішнє вухо: вушна раковина, зовнішній слуховий прохід, барабанна перетинка;

середнє вухо: барабанна порожнина, слухові кісточки (молоточок, коваделко, стремінце), слухова труба;

внутрішнє вухо: кістковий та перетинчастий лабіринт, півколові канали, присінок, завитка.

5. Ознайомтесь з будовою *вестибулярного апарату*: мішечок та маточка присінка і півколові канали; рецептори присінкового аналізатора; присінковий вузол (ганглій), присінкова частини восьмого (присінково-завиткового нерва).

6. Розгляньте і схематично зарисуйте *шлях присінкового аналізатора*.

Рецептори – в присінку та півколових каналах. *Кондуктор* складається з 3 нейронів: 1-й нейрон – в присінковому вузлі; 2-й нейрон – в мості, де знаходяться ядра VIII пари нервів; 3-й нейрон – в зоровому горбі. *Кірковий кінець аналізатора* розсіяний у III – IV шарах кори скроневої і тім'яної часток півкуль. Зв'язок присінкових ядер з передніми рогами спинного мозку, мозочком, середнім мозком. Значення вестибулярного апарату в рухах спортсмена.

7. Ознайомтесь з будовою звукопровідного і звукосприймаючого апарату. Завитка, спіральний (Кортіів) орган, слухові рецептори. Спіральний вузол. Завиткова частина восьмого (присінково-завиткового) нерва.

8. Розгляньте і зарисуйте схематично *шлях слухового аналізатора*. *Рецептори* – в Кортієвому органі, в завитці. *Кондуктор* складається з трьох нейронів: 1-й нейрон – у спіральному вузлі, 2-й нейрон – в мості, де знаходяться ядра VIII пари нервів, 3-й нейрон – в підкіркових центрах слуху (медіальні колінчасті тіла і нижні горбики даху середнього мозку). *Кірковий кінець аналізатора* – у верхній скроневої

закрутці кори півкуль великого мозку. Зв'язок нижніх горбиків даху середнього мозку з руховими ядрами середнього мозку, мосту, довгастого мозку і з передніми рогами спинного мозку.

КОНТРОЛЬНІ ПИТАННЯ:

1. Описати будову очного яблука і його оболонки.
2. Як змінюється просвіт зіниці?
3. Світлозаломлюючі середовища ока.
4. Намалюйте схематично шлях світлового променя в очному яблуці.
5. Як змінюється кривизна кришталика?
6. Додаткові органи ока.
7. Опишіть будову слізного апарату ока.
8. Аналізатор зорових відчуттів.
9. Описати будову зовнішнього і середнього вуха.
10. Які структури утворюють внутрішнє вухо?
11. Описати будову вестибулярного апарату.
12. Хід присінкового (вестибулярного) аналізатора.
13. Описати будову завитки і механізм сприйняття звуку.
14. Хід слухового аналізатора.

ЛІТЕРАТУРА

Основна література:

1. Коляденко Г.І. Анатомія людини. – К.: Либідь, 2004. - С. 362-379.
2. Очкуренко О.М., Федотов О.В. Анатомія людини. – К.: Вища школа, 1992. - С. 286-295.
3. Свиридов О.І. Анатомія людини. – К.: Вища школа, 2001. – С. 371-386.
4. Функціональна анатомія / Федонюк Я.І., Мицкан Б.М., Попель С.Л. та ін. – Тернопіль, 2007. – С. 418-426.

Додаткова література:

1. Иваницкий М.Ф. Анатомия человека. – М.: ФиС, 1985. – С. 334-346.
2. Анатомия человека. Под ред. Гладышевой А.А. – М.: ФиС, 1977. – С. 325-333.
3. Синельников Р.Д. Атлас анатомии человека. Т.1, 2, 3. – М.: Медицина, 1978.
4. Липченко А.Я., Самусев Р.П. Атлас нормальной анатомии человека. – М.: Медицина, 1989.- С. 506-531.
5. Хоменко Б.Г. Анатомія людини. Практикум. – К.: вища школа, 1991.- С. 168-178.

ТЕРМІНОЛОГІЧНИЙ СЛОВНИК

	ст.
Адвентиційна оболонка	39
Акомодаційний апарат	66
Акроміальний відросток	11
Альвеола	43
Аналізатор	59
Аорта	47
Атлант	8
Атланта-осьовий суглоб	9
Атланта-потиличний суглоб	9
Базальні ядра	60
Барабанна перетинка	67
Біла лінія	19
Бліда куля	60
Брижа	41
Бронхіальне дерево	43
Вестибулярний аналізатор	65
Вестибулярний апарат	66
Вінцева зв'язка	40
Вісцеральний листок	41
Ворітна вена	51
Ворота легені	43
Ворота печінки	40
Галуження бронхів	42
Гіпоталамус	59
Грудна клітка	9

Дванадцятипала кишка	39
Двостулковий клапан	45
Діафіз	11
Діафрагма	18
Дистальний епіфіз	11
Дихальні шляхи	42
Довгастий мозок	56
Ендокард	45
Епіталамус	58
Жовта зв'язка	10
Загальний центр маси	37
Заплесно	14
Зап'ясток	12
Зів	40
Зіниця	66
Зорове перехрестя	66
Каудальна поверхня	5
Кіфоз	8
Кінський хвіст	53
Краніальна поверхня	5
Кришталік	66
Кон'юктива	66
Куприк	8
Латеральний надвиросток	6
Легеневий ацинус	43
Легеневий стовбур	47

Легені	42
Лімфа	51
Лімфовузол	51
Лобковий симфіз	13
Лордоз	8
Лушпина	60
Мигдалеподібне тіло	60
Мигдалик	40
Медіальний надвиросток	6
Метаталамус	59
Міокард	45
Міст	56
Мозолисте тіло	59
Мозочок	57
Морський коник (гіпокамп)	60
Нюхова борозна	59
Нюховий мозок	60
Очеревина	40
Пахвинний канал	19
Пазушно-передсердний вузол	46
Парієтальний листок	41
Передсердя	45
Передсердно-шлуночковий вузол	46
Перикард	45
Печінка	40
Печінкова часточка	40

Півмісяцеві клапани	45
Підгрудинний кут	9
Підшлункова залоза	40
Під'язикова залоза	40
Плевра	43
Плевральна порожнина	42
Плесно	14
Площа опори	37
Поздовжнє склепіння	14
Поперечне склепіння	14
Порожниста вена	50
Привушна залоза	40
Присінковий аналізатор	67
Присінково-завитковий орган	66
Проксимальний епіфіз	11
Пронація	6
Пупкове кільце	19
П'ясток	12
Райдужка	66
Рецептор	66
Рівновага	37
Рогівка	66
Ромболодібний мозок	56
Сальник	41
Сегмент спинного мозку	53
Селезінка	51

Серпоподібна зв'язка	40
Серозна оболонка	39
Серце	45
Сітківка	66
Сітчастий утвір	56
Склера	66
Сколіоз	8
Скронево-нижньощелепний суглоб	9
Слизова оболонка	39
Слуховий аналізатор	67
Сонна артерія	48
Спинний мозок	53
Стравохід	39
Стріопалідарна система	60
Супінація	6
Таламус	58
Тимус	43
Травна залоза	39
Третій шлуночок	59
Тристулковий клапан	45
Фоторецептор	66
Хребець	8
Червоподібний відросток (апендикс)	39
Четвертий шлуночок	57
Шлунок	40

Гриньків М. Я., Музика Ф.В., Малицький А.В.,
Маєвська С.М., Дунець А.В.

МЕТОДИЧНІ ВКАЗІВКИ
до лабораторних занять
з курсу
"АНАТОМІЯ ЛЮДИНИ"
для студентів
факультету спорту, факультету фізичного виховання
та факультету здоров'я людини і туризму

Редактори – Мирослава ГРИНЬКІВ, Анатолій МАЛИЦЬКИЙ,
Федір МУЗИКА, Софія МАЄВСЬКА
Комп'ютерна верстка – Антоніна ДУНЕЦЬ
Відповідальний за випуск – Олег ДУК

Підписано до друку 05.02.2008 р.
Формат 60x90/16. Папір офсетний. Ум. друк. арк. 4,65.
Зам. №05/02.

Видавництво "СПОЛОМ"
79008 Україна, м. Львів, вул. Краківська, 9
Тел./факс: (380-32) 297-55-47. E-mail: spolom@sc.net.ua
Свідоцтво держреєстру: серія ДК, №2038 від 02.02.2005 р.