

3. Анатомія человека. В двух томах / Под ред. М. Р. Сапина. – М.: Медицина, 1987.
4. Синельников Р. Д. Атлас анатомии человека / Синельников Р. Д. // Т.1, 2, 3. – М.: Медицина, 1978.
5. Липченко А. Я. Атлас нормальной анатомии человека /Липченко А. Я., Самусев Р. П. – М.: Медицина, 1989.

Додаткова література:

1. Очкуренко О. М. Анатомія людини / Очкуренко О. М., Федотов О. В. – К.: Вища школа, 1992.
2. Свиридов О. І. Анатомія людини / Свиридов О. І. – К.: Вища школа, 2001.
3. Федонюк Я. І. Функціональна анатомія / Федонюк Я. І., Мицкан Б. М., Попель С. Л. та ін. – Тернопіль, 2007.
4. Иваницкий М. Ф. Анатомия человека / Иваницкий М. Ф. – М.: ФиС, 1985.
5. Анатомия человека / Под ред. Гладышевой А. А. – М.: ФиС, 1977.
6. Хоменко Б. Г. Анатомія людини. Практикум / Хоменко Б. Г. – К.: Вища школа, 1991.
7. Міжнародна анатомічна номенклатура. Український стандарт / Під ред. Бобрика І. І., Ковешнікова В. Г. – К.: Здоров'я, 2001.

ЛАБОРАТОРНІ ЗАНЯТТЯ № 9-10

Тема. М'язи верхньої кінцівки.

Мета – вивчити топографію та функції м'язів верхньої кінцівки.

Матеріали: муляжі, таблиці м'язів верхньої кінцівки, атласи, підручники.

ЗМІСТ ЛАБОРАТОРНОГО ЗАНЯТТЯ

За топографією м'язи верхньої кінцівки поділяють на м'язи грудного пояса і м'язи вільної верхньої кінцівки. Останні, своєю чергою, ділять на м'язи плеча, м'язи передпліччя та м'язи кисті.

Завдання 1. Розгляньте м'язи грудного пояса (рис. 1).

Завдання 2. Ознайомтеся з топографією та функціями м'язів вільної верхньої кінцівки. Їх поділяють на м'язи плеча, м'язи передпліччя та м'язи кисті.

М'язи плеча: *передня група:* дзьобо-плечовий м'яз, двоголовий м'яз плеча і плечовий м'яз;

задня група: триголовий м'яз плеча та ліктьовий м'яз.

М'язи передпліччя (рис. 2):

передня група:

а) *поверхневі м'язи:* плечо-променевий м'яз, круглий м'яз-привертач, променевий м'яз-згинач зап'ястка, ліктьовий м'яз-згинач зап'ястка, довгий долонний м'яз, поверхневий м'яз-згинач пальців;

б) *глибокі м'язи:* глибокий м'яз-згинач пальців, довгий м'яз-згинач великого пальця, квадратний м'яз-привертач;

задня група:

а) *поверхневі м'язи:* довгий і короткий променеві м'язи-розгиначі зап'ястка, м'яз-розгинач пальців, ліктьовий м'яз-розгинач зап'ястка, м'яз-розгинач мізинця;

б) *глибокі м'язи:* м'яз-відвертач, довгий відвідний м'яз великого пальця, довгий і короткий м'язи-розгиначі великого пальця і м'яз-розгинач вказівного пальця.

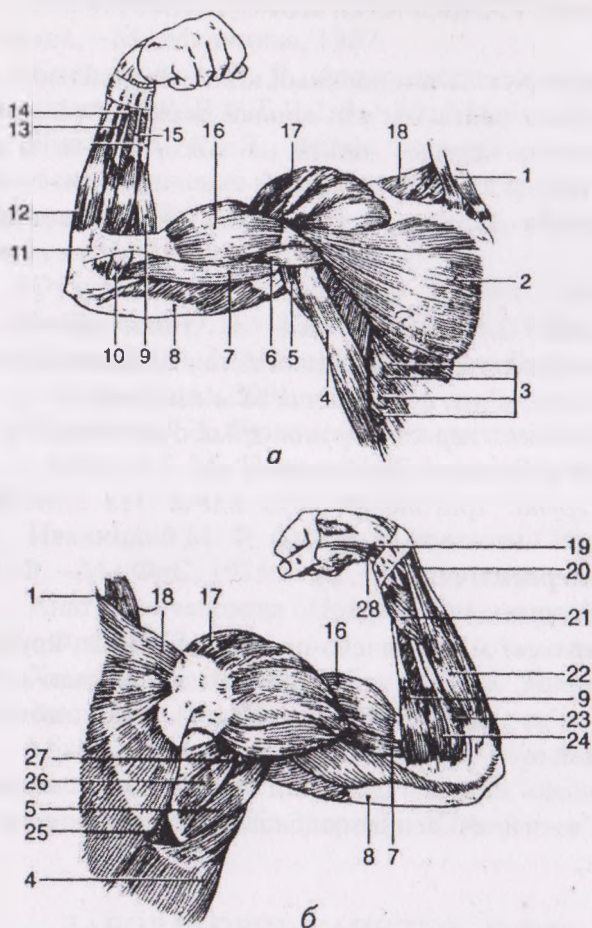


Рис. 1. М'язи грудного пояса та вільної верхньої кінцівки:

а – вигляд спереду; **б** – вигляд ззаду: 1 – грудинно-ключично-соскоподібний м'яз; 2 – великий грудний м'яз; 3 – передній зубчастий м'яз; 4 – найширший м'яз спини; 5 – великий круглий м'яз; 6 – дзьобо-плечовий м'яз; 7 – плечовий м'яз; 8 – триголовий м'яз плеча; 9 – плечо-

променевий м'яз; 10 – круглий м'яз-привертач; 11 – апоневроз двоголового м'яза плеча; 12 – ліктьовий м'яз-згинач зап'ястка; 13 – поверхневий м'яз-згинач пальців; 14 – довгий долонний м'яз; 15 – променевий м'яз-згинач зап'ястка; 16 – двоголовий м'яз плеча; 17 – дельтоподібний м'яз; 18 – трапецієподібний м'яз; 19 – довгий м'яз-розгинач великого пальця; 20 – ліктьовий м'яз-розгинач зап'ястка; 21 – довгий відвідний м'яз великого пальця; 22 – м'яз-розгинач пальців; 23 – короткий променевий м'яз-розгинач зап'ястка; 24 – довгий променевий м'яз-розгинач зап'ястка; 25 – великий ромбоподібний м'яз; 26 – підостьовий м'яз; 27 – малий круглий м'яз; 28 – короткий м'яз-розгинач великого пальця

М'язи кисті (рис. 3):

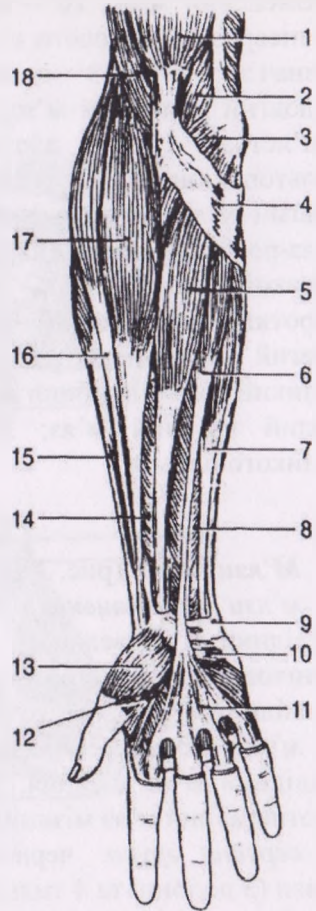
м'язи підвищення великого пальця: короткий відвідний м'яз великого пальця, короткий м'яз-згинач великого пальця, протиставний м'яз великого пальця, привідний м'яз великого пальця;

м'язи підвищення мізинця: короткий долонний м'яз, відвідний м'яз мізинця, короткий м'яз-згинач мізинця, протиставний м'яз мізинця;

середня група: червоподібні м'язи та міжкісткові м'язи (3 долонні та 4 тильні).

**Рис. 2. М'язи передньої
поверхні передпліччя
(поверхневі):**

1 – двоголовий м'яз плеча;
2 – плечовий м'яз; 3 –
круглий м'яз-привертач; 4 –
апоневроз двоголового м'яза
плеча; 5 – променевий м'яз-
згинач зап'ястка; 6 –
довгий долонний м'яз; 7 –
ліктьовий м'яз-згинач за-
п'ястка; 8 – поверхневий
м'яз-згинач пальців; 9 – горо-
хоподібна кістка; 10 –
короткий долонний м'яз; 11
– долонний апоневроз; 12 –
короткий м'яз-згинач
великого пальця; 13 –
короткий відвідний м'яз вели-
кого пальця; 14 – довгий
м'яз-згинач великого
пальця; 15 – короткий
променевий м'яз-розгинач
зап'ястка; 16 – довгий
променевий м'яз-розгинач
зап'ястка; 17 – плечо-
променевий м'яз; 18 – плечовий м'яз.



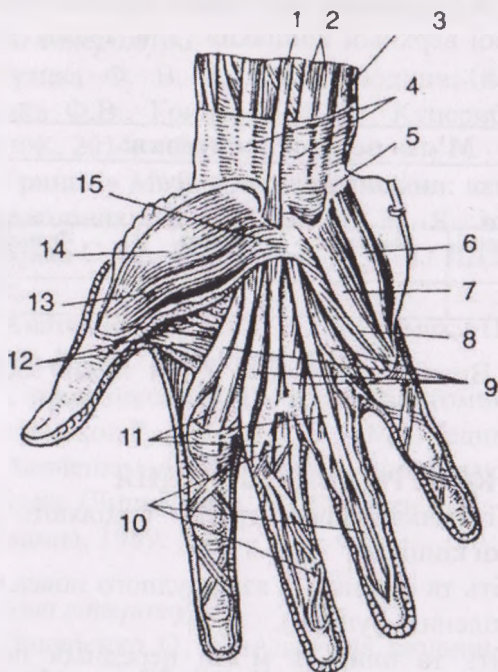


Рис. 3. М'язи кисті (вигляд спереду):

1 – довгий долонний м'яз; 2 – поверхневий м'яз-згинач пальців; 3 – сухожилок ліктьового м'яза-згинача зап'ястка; 4 – фасція передпліччя; 5 – горохоподібна кістка; 6 – відвідний м'яз мізинця; 7 – короткий м'яз-згинач мізинця; 8 – протиставний м'яз мізинця; 9 – червоподібні м'язи; 10 – сухожилки глибокого м'яза-згинача пальців; 11 – сухожилки поверхневого м'яза-згинача пальців; 12 – привідний м'яз великого пальця; 13 – короткий м'яз-згинач великого пальця; 14 – короткий відвідний м'яз великого пальця; 15 – поперечна зв'язка кисті

Завдання 3. Оформіть таблицю «М'язи грудного пояса та вільної верхньої кінцівки» (див. зразок таблиці «М'язи тулуба»):

М'язи верхньої кінцівки				
<i>м'язи грудного пояса</i>				
№ з/п	Назва м'яза	Початок м'яза	Кінець м'яза	Функція

Завдання 4. Вивчіть латинські назви м'язів верхньої кінцівки.

КОНТРОЛЬНІ ПИТАННЯ

1. На які топографічні групи поділяють м'язи верхньої кінцівки?
2. Покажіть та опишіть м'язи грудного пояса (назва, прикріплення, функції).
3. Покажіть та опишіть м'язи передньої поверхні плеча.
4. Покажіть та опишіть м'язи задньої поверхні плеча.
5. Покажіть та охарактеризуйте м'язи задньої поверхні передпліччя. Де починаються поверхневі і глибокі м'язи цієї групи і як це впливає на їхню функцію?
6. Покажіть та охарактеризуйте м'язи передньої поверхні передпліччя. Де починаються поверхневі і глибокі м'язи цієї групи і як це впливає на їхню функцію?
7. Покажіть 3 основні групи м'язів кисті. Які м'язи до них належать? Охарактеризуйте їх.

СПИСОК ВИКОРИСТАНИХ ДЖЕРЕЛ

Основна література:

1. Музика Ф. В. Анатомія людини: навч. посіб. / Музика Ф.В., Гриньків М.Я., Куцериб Т.М. – Л.: ЛДУФК, 2014. – 360 с.
2. Гриньків М. Я. Анатомія людини: навч. посіб. для лабораторних занять/ Гриньків М. Я., Музика Ф. В., Маєвська С. М., Куцериб Т. М. – Л.: ЛДУФК, 2015. – 128 с.
3. Анатомия человека. В двух томах / Под ред. М. Р. Сапина // – М.: Медицина, 1987.
4. Синельников Р. Д. Атлас анатомии человека / Синельников Р. Д. // Т.1, 2, 3. – М.: Медицина, 1978.
5. Липченко А. Я. Атлас нормальной анатомии человека /Липченко А. Я., Самусев Р. П. – М.: Медицина, 1989.

Додаткова література:

1. Очкуренко О. М. Анатомія людини / Очкуренко О. М., Федотов О. В. – К.: Вища школа, 1992.
2. Свиридов О. І. Анатомія людини / Свиридов О. І. – К.: Вища школа, 2001.
3. Федонюк Я. І. Функціональна анатомія / Федонюк Я. І., Мицкан Б. М., Попель С. Л. та ін. – Тернопіль, 2007.
4. Иваницкий М. Ф. Анатомия человека / Иваницкий М. Ф. – М.: ФиС, 1985.
5. Анатомия человека / Под ред. Гладышевой А. А. – М.: ФиС, 1977.
6. Хоменко Б. Г. Анатомія людини. Практикум / Хоменко Б. Г. – К.: Вища школа, 1991.
7. Міжнародна анатомічна номенклатура. Український стандарт / Під ред. Бобрика І. І., Ковешнікова В. Г. – К.: Здоров'я, 2001.