

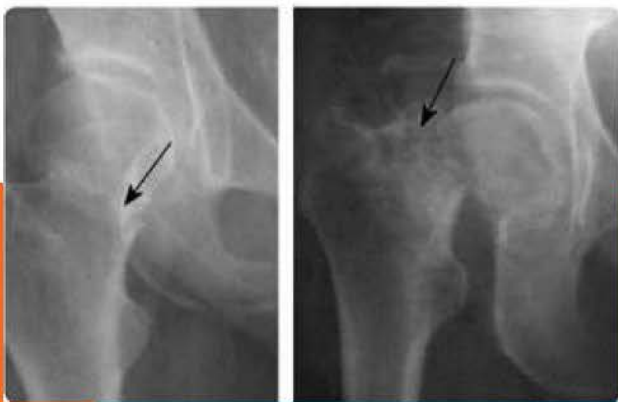

**ЛЬВІВСЬКИЙ ДЕРЖАВНИЙ УНІВЕРСИТЕТ  
ФІЗИЧНОЇ КУЛЬТУРИ  
імені Івана БОБЕРСЬКОГО**

*Кафедра фізкультурно-спортивної реабілітації та спортивної медицини*

*Лекція*

*Тема: «Фізична реабілітація при ушкодженнях кісток та суглобів нижньої кінцівки» (1 частина)*

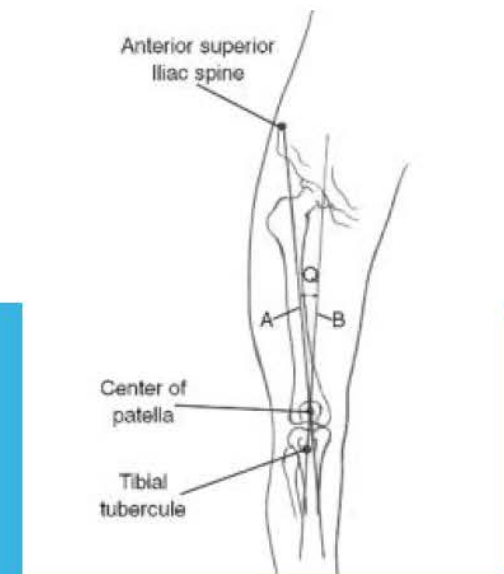
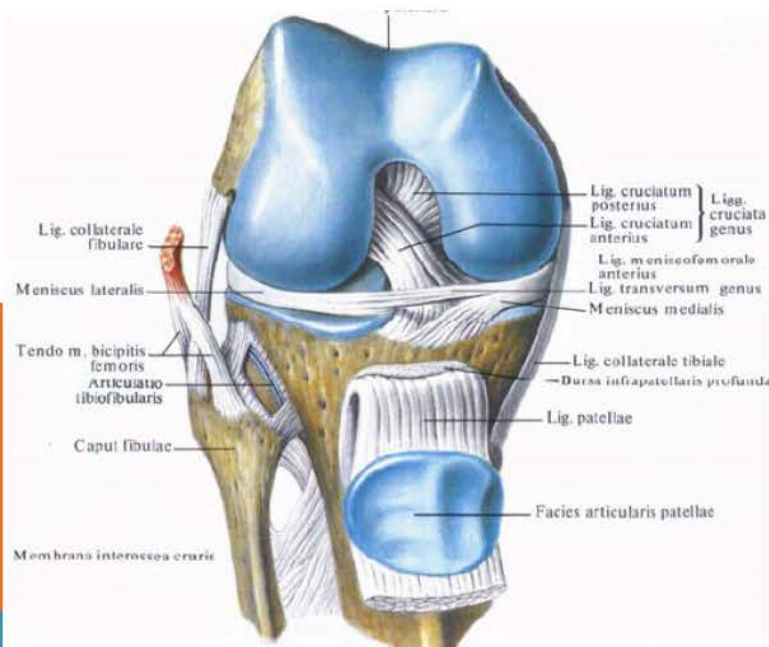


*д.мед.н., професор  
Романчук Олександр Петрович*

# АНАТОМО-ФІЗІОЛОГІЧНІ ОСОБЛИВОСТІ КОЛІННОГО СУГЛОБУ

*Колінний суглоб – це суглоб що сполучає стегно та гомілку. Виконує рухи: згинання ( $135^\circ$ ), розгинання ( $0^\circ$ ), внутрішню та зовнішню ротацію (по  $10^\circ$  за умови зігнутого колінного суглоба).*

*Розгинання виконується за рахунок скорочення чотирьохголового м'язу, згинання – за рахунок м'язової групи задньої поверхні стегна (двоголового, півсухожилкового, півперетинчатого, тонкого, литкового м'язів), внутрішня ротація (півсухожилкового, півперетинчатого, тонкого м'язів), зовнішня ротація (двоголового м'язу стегна). Між віссю стегна та гомілки в нормі є кут (у чоловіків –  $18^\circ$ , у жінок –  $13^\circ$ )*



## СКАРГИ

*Пацієнти з патологією колінного суглоба найчастіше скаржаться:*

- *на біль,*
- *болючість при рухах, що призводить до кульгавості, та обмеження рухливості у суглобі,*
- *кляцання і хрускіт в суглобі,*
- *тугорухливість,*
- *обмеження рухів і деформація суглобу – **пізні симптоми.***

*Відстань, яку може пройти пацієнт, поступово скорочується.*

*Пацієнт вимушено починає користуватися тростиною для ходьби.*



# ОГЛЯД

*проводять у вихідному положенні стоячи, лежачи, під час ходьби*

## *Під час огляду стоячи*

*звертається увага на симетричність нижніх кінцівок, розташування на однакових рівнях анатомічних орієнтирів (передніх верхніх остей клубових кісток, випинань над великими вертлюгами, наколінників, надкісток гомілки),*

*оцінюється відстань між колінними суглобами,*

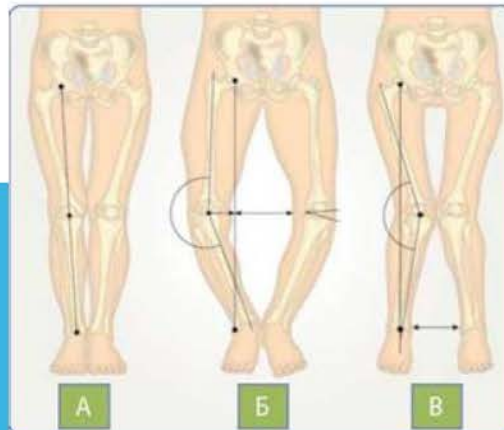
*співвідношення довжини верхніх та нижніх кінцівок,*

*наявність деформацій нижніх кінцівок,*

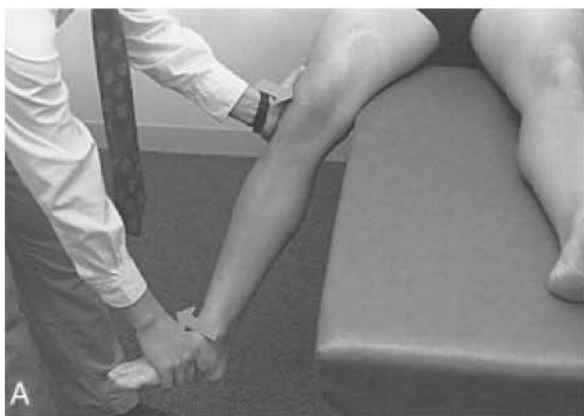*набряків, гематом, змін забарвлення шкіри, наявність висипань на шкірі,*

*симетричність розвитку м'яких тканин (ділянки гіпертрофії, гіпотрофії) тощо.*

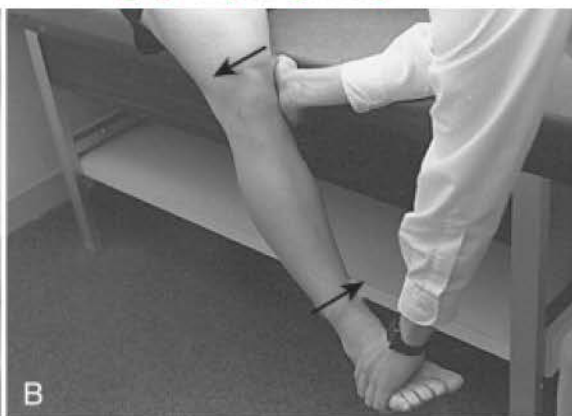*Оцінюється також стан хребта та склепіння стопи.*



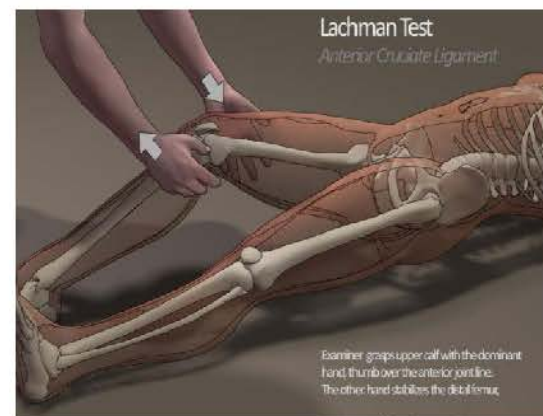# ТЕСТИ ДЛЯ ДІАГНОСТИКИ СТАНУ КОЛІННОГО СУГЛОБУ



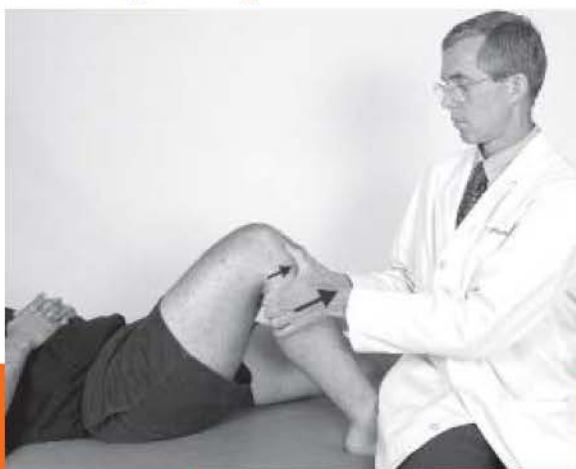
*Вальгус стрес-тест*



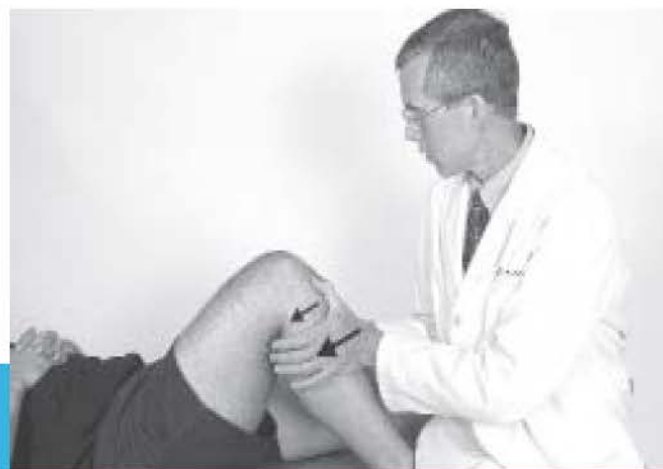
*Варус стрес-тест*



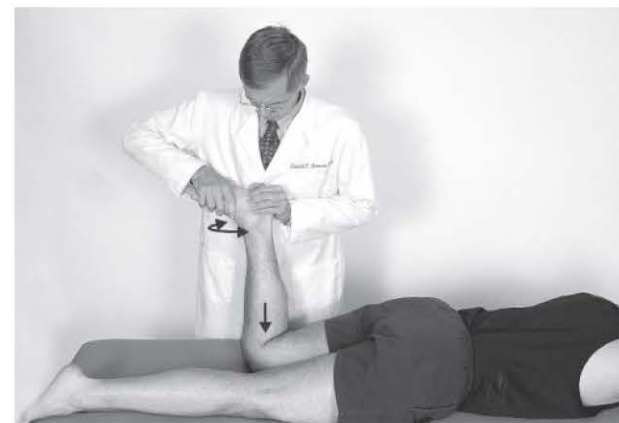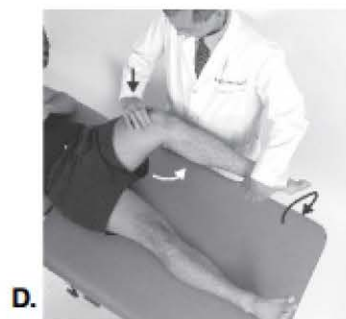
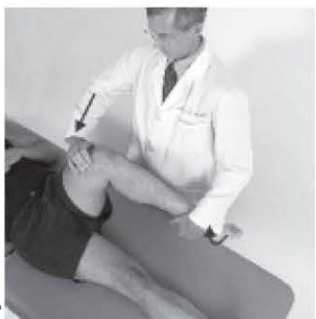
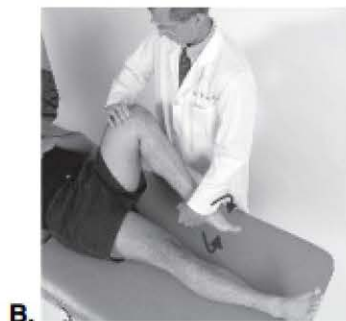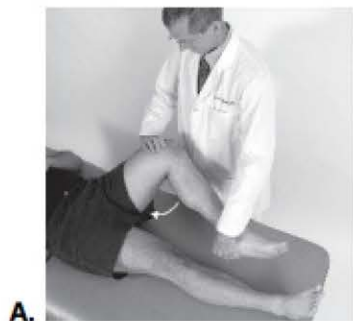*Тест Лахмана*



*Симптом передньої висувної шухляди*

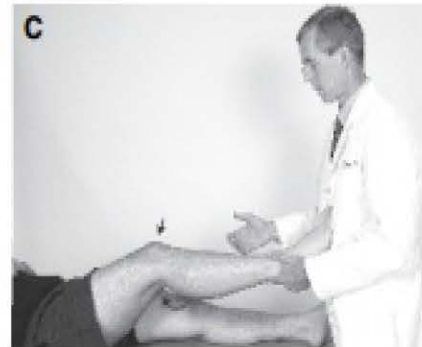
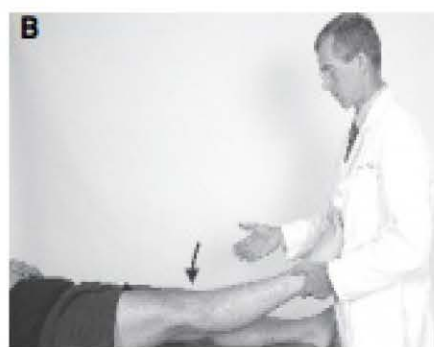
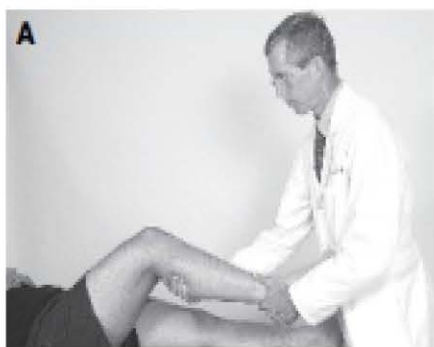

*Симптом задньої висувної шухляди*



*Тест з компресією колінного суглобу Apley*

*Тест МакМюррея для діагностики ураження латерального та медіального менісків*



*Тест на обмеження пасивного розгинання колінного суглобу*



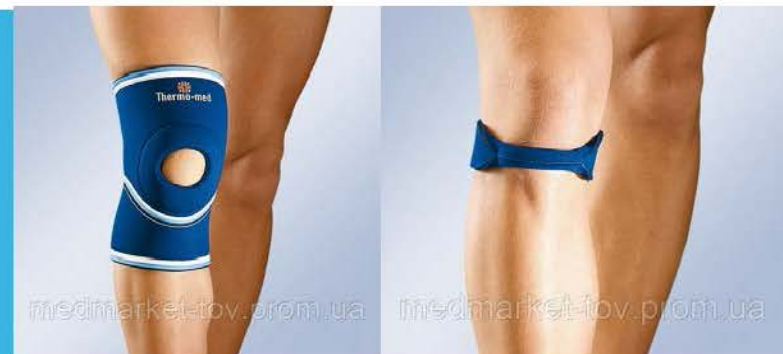# УШКОДЖЕННЯ ТА ЗАХВОРЮВАННЯ КОЛІННОГО СУГЛОБА

- дегенеративні захворювання КС (остеоартроз (остеоартрит) колінного суглобу (гонартроз);*
- запальні захворювання КС та периартикулярних м'яких тканин (артрити, синовіт, бурсит, міозит);*
- пателофеморальномі синдроми;*
- травматичне ушкодження зв'язкового апарату колінного суглоба (передньої та задньої хрестоподібних, медіальної та латеральної колатеральних);*
- травматичне ушкодження менісків колінного суглобу;*
- вивихи колінного суглобу;*
- внутрішньо суглобові переломи;*
- кісти колінного суглобу (кісти Бейкера);*
- ураження колінного суглобу при системних запальних захворюваннях сполучної тканини (ревматоїдному артриті, подагрі тощо);*
- тендінопатії сухожилків чотирьохголового м'язу.*
- тендінопатії (остеохондропатії) власної зв'язки надколінка (хвороба Осгуд-Шляттера).*

# ЛІКУВАННЯ УШКОДЖЕНЬ ТА ЗАХВОРЮВАНЬ КОЛІННОГО СУГЛОБУ

Терапія гострих ушкоджень має ряд подібних дій:

- **Модифікація активності:** зменшити види активності, що збільшують навантаження на колінний суглоб, надколінок та зв'язку (стрибки, присідання, біг, футбол, піднімання в гору, сходами тощо).
- **Позиціонування травмованої кінцівки:** надання кінцівці положення, що вище рівня тазу для забезпечення відтоку венозної крові та лімфатичної рідини.
- **Локальне охолодження в гострій та підгострій фазах:** до 20 хв. 4-6 разів на день, особливо після навантажень.
- **Застосування УЗТ та фонофорезу з гідрокортизоном.**
- **Місцеве застосування нестероїдних протизапальних засобів.**
- **Тейпування колінного суглобу та надколінка в безбольовому положенні.**
- **Застосування допоміжних засобів при ходьбі:** палиць та костилів.
- **Ортезування.** Призначають ортези для стабілізації надколінки та зменшення навантаження на власну зв'язку надколінка.
- **Терапевтичні вправи**





## **Застосування терапевтичних вправ при ушкодженні передньої хрестоподібної зв'язки**

*Завдання:* зменшити біль, відновити повний обсяг рухів, відновити м'язову силу, рівновагу, попередити розвиток ускладнень, повернути пацієнта до максимальної активності, що була до травмування.

*Гостра реабілітація* (тривалість 1-4 тижні).

*Завдання:*

*забезпечити загоювання травмованих тканин,  
зменшити біль та активність запалення,  
відновити повний пасивний обсяг рухів у суглобі,  
підтримати трофічні процеси у суглобі,  
провести профілактику зниження загального функціонального стану.*

*Призначають:*

*пасивно-активні вправи для збільшення амплітуди безбольових рухів у суглобі,  
ізометричні вправи для чотириголового м'язу,  
активні вправи для вільних від іммобілізації суглобів,  
вправи для навчання ходьби х кістками та паличкою.*

*Відновний період (тривалість 4-12 тижнів після ушкодження).*

*Завдання:*

*відновити нормальний обсяг активних рухів у суглобу,*

*відновити силові показники,*

*баланс між розгиначами та згиначами стегна.*

*Застосовуються:*

*локальне тепло (озокеритотерапія, УЗТ, короткохвильова терапія),*

*електроміостимуляція (при гіпотрофічних процесах у м'язах).*

*Активні вправи для збільшення амплітуди рухів у суглобі,*

*динамічні вправи для зміцнення м'язів,*

*вправи з закритим, кінематичним ланцюгом,*

*активні вправи для інших суглобів,*

*поступове повернення до спортивно (професійно) специфічних навантажень з*

*обов'язковим ортезуванням (тейпуванням) суглоба.*

**Функціонального відновлення** (тривалість 12-24 тижні після ушкодження).

**Завдання:**

відновлення потужності та витривалості м'язів,  
нервово-м'язового контролю,  
зменшення залишкового м'язового дефіциту.

**Застосовуються:**

Загальне тренування на розвиток гнучкості у суглобі,  
сили та витривалості м'язів, що рухають суглоб,  
вправи для нервово-м'язового контролю,  
пропріоцептивні,  
пліометричні тренування,  
спорт-специфічне тренування.  
Відновлення спортивної працездатності (за потреби).



# Особливості застосування терапевтичних вправ після реконструктивних втручань при ушкодженнях передньої хрестоподібної зв'язки

*Фази реабілітації:*

*Передопераційна.*

*Завдання:* зменшення больового синдрому та набряку, збільшення обсягу рухів, м'язової сили та трофіки.

*Гостра реабілітація.* Починається з 1 дня після операції.

Для зменшення постоперативного набряку застосовують кріотерапію, позиціонування та компресійні пов'язки.

*Застосовується* раннє пасивне повне розгинання у колінному суглобі та починається активне згинання (за рахунок **пасивно-активних вправ**) з перших днів після операції. Також показане раннє тренування перенесення ваги на хвору кінцівку у ВП стоячи на милицях. **Ізометричні вправи** для чотириголового м'язу при згинанні коліна під кутом 45-90°. Все інше, як при консервативному менеджменті. Критерієм переходу на наступну фазу є згинання колінного суглобу до 90° та повне розгинання. Для попередження травмування реконструйованої зв'язки обмежується активне розгинання у колінному суглобі (останні 30°).

*Відновна фаза.* Особливістю є те, що для попередження травмування зв'язки застосовують активні рухи для розгинання в діапазоні 30-90°.

**Функціонального відновлення**

*Відновлення спортивної працездатності* (за потреби). Повернення до повної спортивної діяльності відбувається не раніше, ніж 6 місяців після операції. Проте, за даними літератури лише 38% спортсменів повертаються до звичного рівня навантажень, що передували травмуванню впродовж наступних 2 років.



## Ушкодження менісків колінного суглобу

Не всі ураження менісків потребують оперативного втручання. Показанням для консервативного менеджменту є: парціальне поздовжнє (вертикальне) ураження меніску, повні малі ураження (до 5 мм), дегенеративні ушкодження меніску (при остеоартрозі).

Проте, надання консервативної терапії може бути раціональним і при інших ушкодженнях (призначається впродовж 6 тижнів після ушкодження і у разі ефективності за певних умов оперативне втручання може бути відміненим).

**Завдання:** зменшити біль, відновити повний обсяг рухів, відновити м'язову силу, рівновагу, попередити розвиток ускладнень, повернути пацієнта до максимальної активності, що була до травмування.

Реабілітація відбувається в 3 фази:

**Гостра реабілітація** (тривалість 2-6 тижнів).

**Завдання:** забезпечити загоювання травмованих тканин, зменшити біль та активність запалення, відновити повний пасивний обсяг рухів у суглобі, підтримати трофічні процеси у суглобі, провести профілактику зниження загального функціонального стану.

Призначають

пасивні та пасивно-активні вправи для збільшення амплітуди безбольових рухів у суглобі,

ізометричні вправи для чотириголового м'язу,

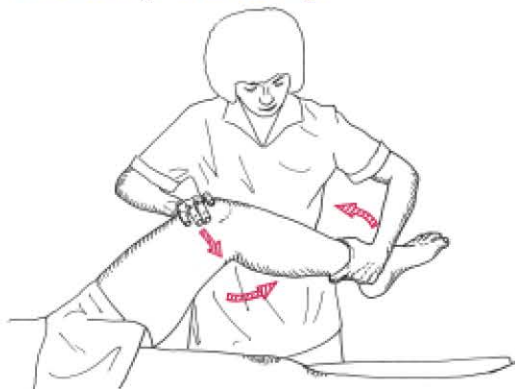активні вправи для вільних від іммобілізації суглобів,

вправи для навчання ходьби з паличкою.

Аеробні вправи у воді на велотренажері.

Впродовж цієї фази можуть відбуватись «замикання» суглобу – синдромокомплекс, що може виникати спонтанно, при невдалих рухах, характеризується різким збільшенням больового синдрому суглобу та обмеженням обсягу рухів у суглобі.

Фізичний терапевт повинен володіти методикою розблокування колінного суглобу в такому випадку.



### **Методика розблокування колінного суглобу при ушкодженні медіального меніску**

ВП пацієнта лежачи на спині, ФТ знаходиться з боку ураженої кінцівки. Нижньою рукою ФТ захоплює гомілку відповідної кінцівки пацієнта за нижню третину гомілки і пасивно згинає НК у колінному суглобі та у кульшовому до можливого кута, при цьому ФТ виконує пасивну ротацію гомілки, поперемінно змінюючи напрями (внутрішньо-зовнішньо). При досягненні максимального кута згинання у колінному суглобі (за рівнем болю) верхня рука ФТ встановлюється над колінним суглобом відповідної НК з латерального боку, нижньою рукою ФТ виконує ротацію назовні та розгинає кінцівку в цей час верхньою рукою ФТ виконує обережний поштовх на колінний суглоб досередини (вальгусний поштовх). Під час цієї маніпуляції медіальний меніск може стати на місце. Це може супроводжуватись звуковим ефектом (хрустом).



**Відновна фаза** (тривалість 6-12 тижнів після ушкодження).

**Завдання:** відновити нормальний обсяг активних рухів у суглобу, відновити силові показники, баланс між розгиначами та згиначами стегна.

Застосовуються:

локальне тепло (озокеритотерапія, УЗТ, короткохвильова терапія), електроміостимуляція (при гіпотрофічних процесах у м'язах).

**Активні вправи** для збільшення амплітуди рухів у суглобі,

**динамічні вправи** для зміцнення м'язів, вправи з закритим кінематичним ланцюгом,

**активні вправи** для інших суглобів,

поступове повернення до спортивно (професійно) специфічних навантажень

з обов'язковим **ортезуванням (тейпуванням)** суглоба.

**Функціонального відновлення** (тривалість 12-18 тижнів після ушкодження).

**Завдання:** відновлення потужності та витривалості м'язів, нервово-м'язового контролю, зменшення залишкового м'язового дефіциту.

Загальне тренування на розвиток гнучкості у суглобі, сили та витривалості м'язів, що

рухають суглоб, вправи для нервово-м'язового контролю, пропріоцептивні,

пліометричні тренування, спорт-специфічне тренування.

**Відновлення спортивної працездатності** (за потреби).

# **Остеоартроз (остеоартрит) колінного суглоба**

*Завдання: зменшити біль, відновити повний обсяг рухів, відновити м'язову силу, рівновагу, попередити розвиток ускладнень, повернути пацієнта до максимальної активності, що була до травмування.*

*Реабілітаційні програми включають застосування 4 груп вправ:*

*стрейтчинг для м'язів, що згинають колінний суглоб,*

*силові вправи для розгиначів стегна,*

*аеробні вправи (велотренування, плавання, заняття на орбітреку),*

*вправи на рівновагу та координацію.*

## **При хворобі Осгуд-Шляттера**

*Вправи для збільшення обсягу рухів в безбольовому діапазоні;*

*Стрейтчинг для чотириголового м'язу стегна;*

*Ізометричні вправи для чотириголового м'язу стегна;*

*Піднімання випрямленої нижньої кінцівки;*

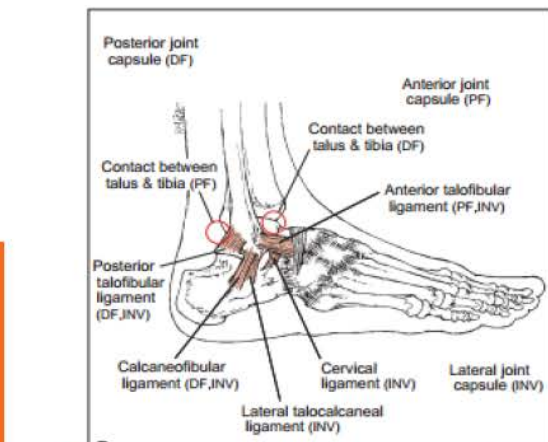
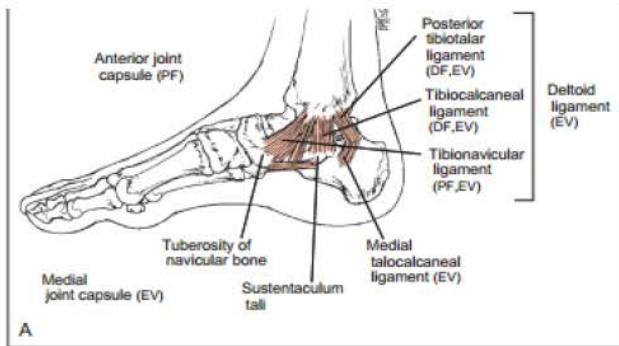
*Також застосовується стрейтчинг для інших м'язів стегна;*

*Вправи для розвитку сили та зміцнення м'язів застосовують за умови відсутності болю.*



# АНАТОМО-ФІЗІОЛОГІЧНІ ОСОБЛИВОСТІ ГОМІЛКОВО-СТОПНОГО СУГЛОБУ

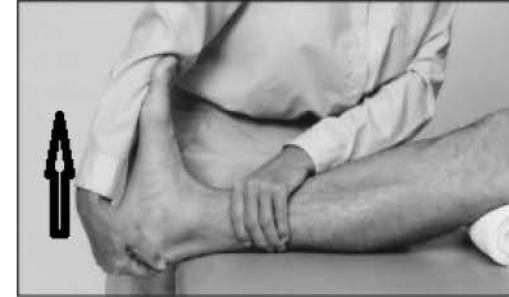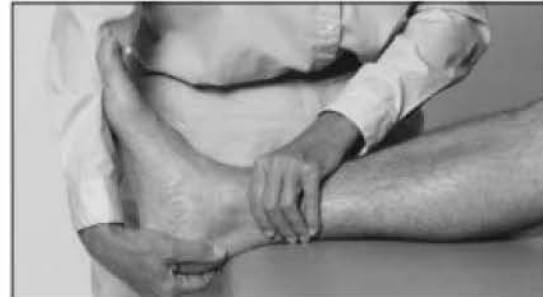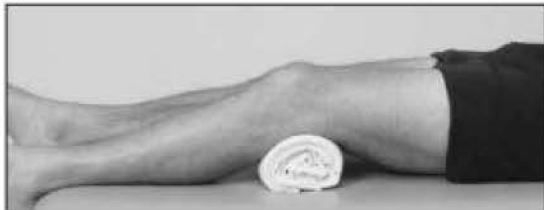*Гомілковостопний суглоб (лат. articulatio talocruralis) — суглоб нижньої кінцівки, який утворюють суглобові поверхні дистальних кінців великогомілкової та малогомілкової кісток, а також суглобова поверхня блоку над'яткової кістки. Одним з елементів стабільності ГС є зв'язки.*



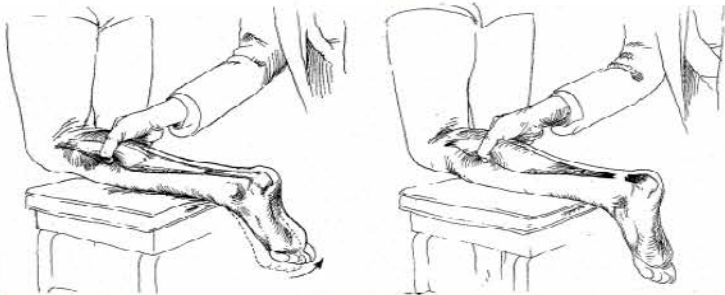
*Розрізняють медіальну зв'язку, передню гомілковостопну зв'язку, п'яtkово-малогомілкову зв'язку, задню гомілковостопну (над'яtkово-малогомілкову зв'язку)*



# Тести для діагностики стану гомілковостопного суглобу і стопи: застосовуються для уточнення клінічного та реабілітаційного діагнозу

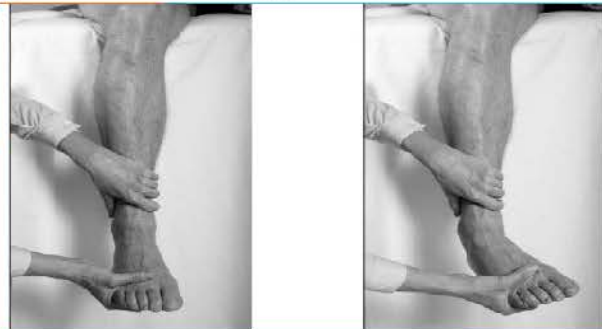

*Симптом передньої висувної шухляди гомілковостопного суглобу (при нестабільності гомілковостопного суглобу)*



*Тест Томпсона*

*(Thompson's test, при ушкодженні Ахіллового сухожилка)*



*Тест з нахилом таранної кістки*

## **Ушкодження та захворювання гомілки та стопи**

*Ушкодження кісток гомілки та стопи (переломи кісток гомілки та стопи, вивихи та підвивихи у гомілковостопному суглобі та суглобах стопи суглобу, м'яких тканин гомілки та стопи (забої, розтягнення, надриви, розриви);*

*Тендиніт ахілового (п'яtkового) сухожилку;*

*Запальні захворювання (бурсити)*

*Деформації (вальгусна деформація великого пальця стопи (bunion, hallux valgus), вальгусна деформація мізинця стопи (bunionette), молоточкова деформація другого пальця стопи); вальгусна та варусна деформація стопи (гомілковостопного суглобу).*

*Плантарний фасцит (п'яtkова шпора).*

## **ПЕРЕЛОМИ КІСТОК ГОМІЛКИ**

*За частотою переломи кісток гомілки посідають перше місце серед переломів довгих трубчастих кісток.*

*Розрізняють переломи **великогомілкової, малогомілкової та обох кісток** гомілки. Найчастіше спостерігаються переломи обох кісток у середній і нижній третині гомілки.*

*Переломи без зміщення відламків лікуються консервативним шляхом.*

*Фіксацію проводять гіпсовою пов'язкою від пальців стопи до середини стегна (при переломах в нижній і середній третинах гомілки) та до сідничної складки (при переломах у верхній третині гомілки) строком на 2,5-3 міс.*

*При переломах зі зміщенням відламків, гвинтоподібних, косих та осколкових застосовують скелетне витягання за п'яткову кістку чи метафіз великогомілкової кістки на 4 тижні з подальшою фіксацією гіпсовою пов'язкою на 8-10 тижнів, а при неефективності консервативних методів показано оперативне лікування за допомогою металоостеосинтезу чи накладання апаратів зовнішньої позавогнищевої фіксації (апарату Ілізарова).*



Для характеристики переломів даної локалізації використовують класифікацію за **Schatzker**.

**Schatzker I** — пошкодження, яке характеризується як вертикальний ізольований перелом зовнішнього виростка з характерним зміщенням: латерально і донизу.

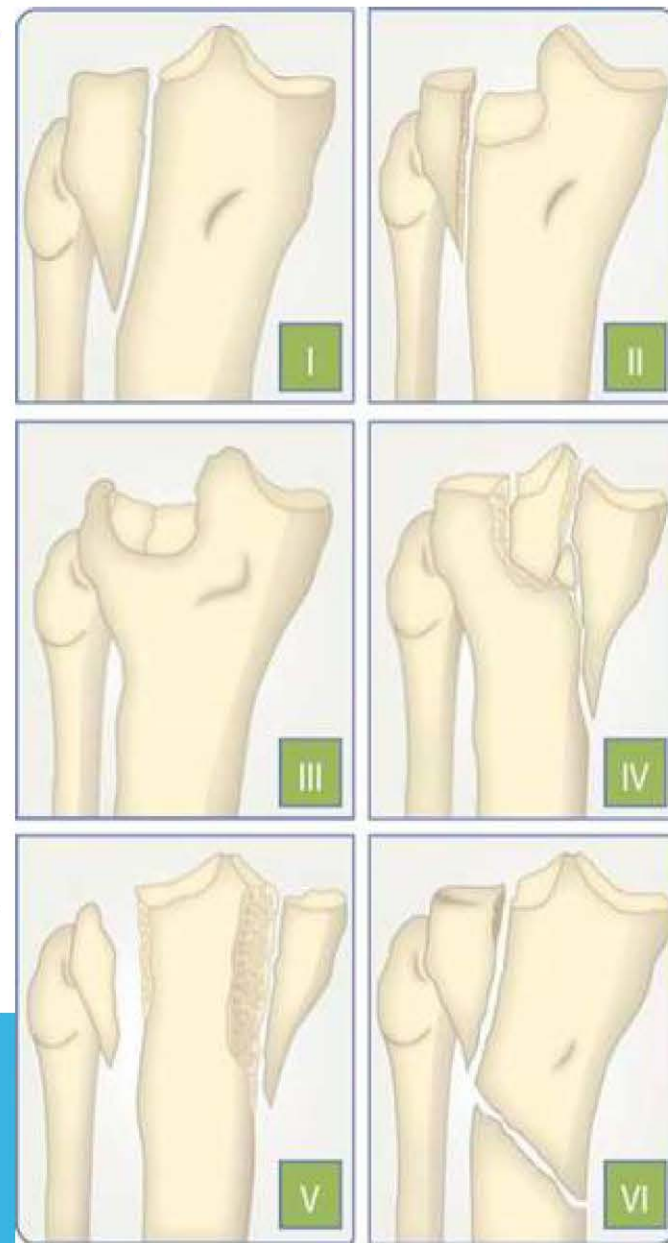**Schatzker II** — характеризується як вертикальний ізольований перелом з наявністю компресії ділянки зовнішнього виростка.

**Schatzker III** — пошкодження, яке характеризується імпресією суглобової поверхні при збереженні цілісності латерального кортикального шару.

**Schatzker IV** — пошкодження, яке характеризується як вертикальний ізольований перелом внутрішнього виростка з характерним зміщенням: медіально і донизу.

**Schatzker V** — пошкодження, яке характеризується як перелом обох виростків великогомілкової кістки і є результатом високо-енергетичної травмуючої дії та супроводжується важким пошкодженням м'яких тканин.

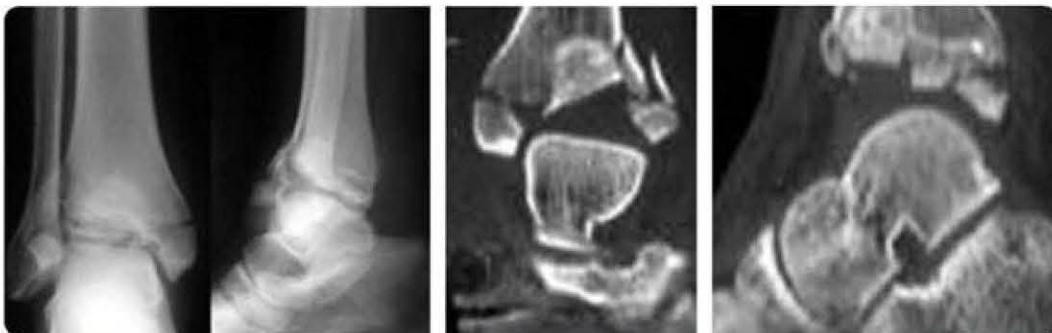
**Schatzker VI** — характеризується як перелом одного або обох виростків з переломом діафізарної частини великогомілкової кістки.



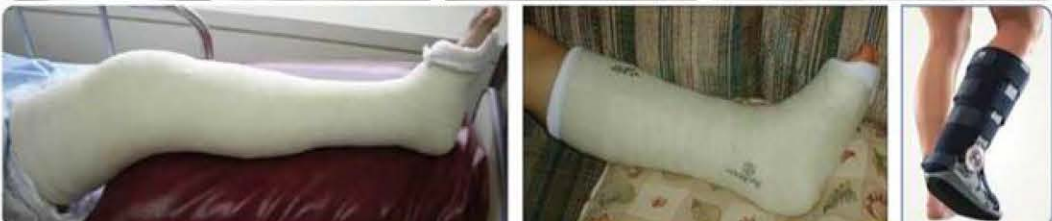# Переломи дистального епіметафіза кісток гомілки

*Переломи дистального епіметафіза великогомілкової кістки.*

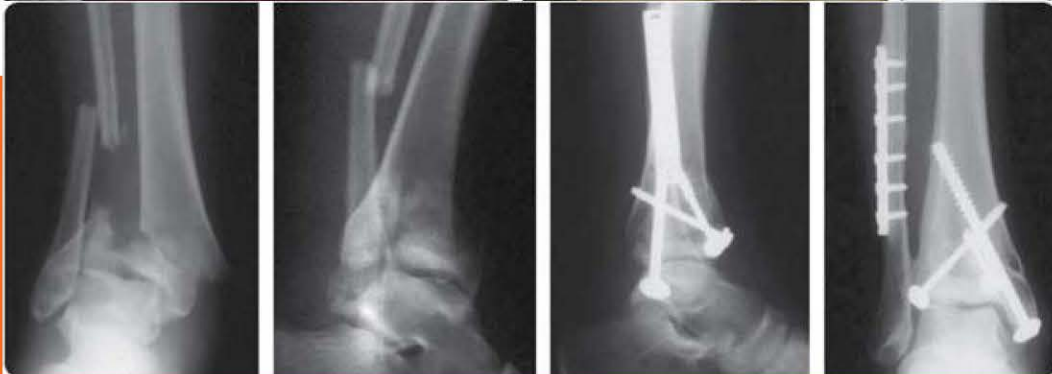*Пошкодження даної локалізації зустрічаються до 30 % серед пошкоджень опорно-рухового апарату і до 80 % по відношенню до травматичних ушкоджень над'яtkово-гомілкового суглоба. Зазвичай дані переломи поєднуються з переломами малогомілкової кістки або латеральної кісточки.*



*Порівняльні характеристики перелому при рентгенологічному і КТ-дослідженні*



*Імобілізація гонітною пов'язкою та пов'язкою "чобіток", ортезом*

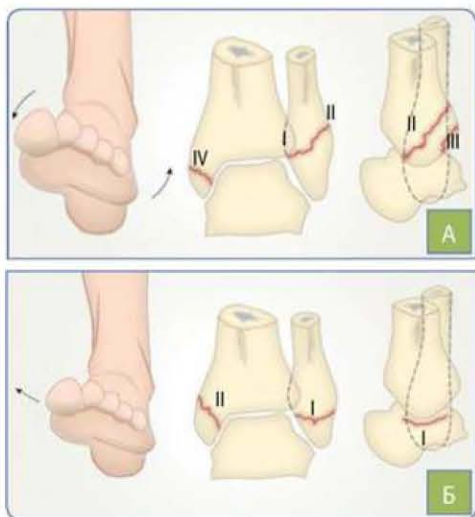


*Металоостеосинтез гвинтами та пластиною*

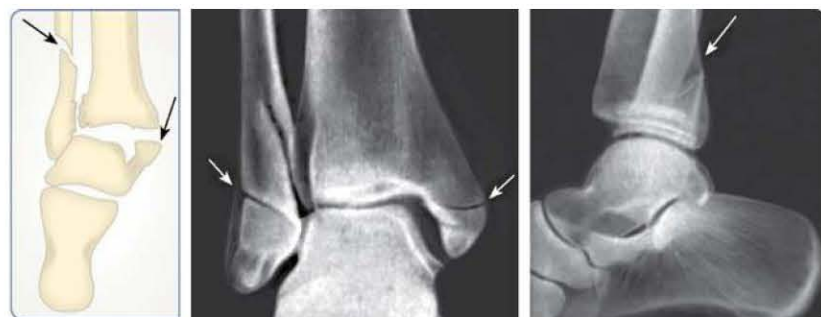

## Переломи кісточок

Дані переломи складають до 80% пошкоджень надп'яtkово-гомількового суглоба. Найчастіше ізольовано ламається зовнішня кісточка малогомілкової кістки. Переломи обох кісточок гомілки зустрічаються в 20-25 % випадків, а в 5-10 % - поєднуються з переломом переднього або заднього краю дистального епіметафіза великогомілкової кістки. Превалює непрямий механізм травми – підвертання стопи. Механізм травми зумовлює відповідний тип пошкодження

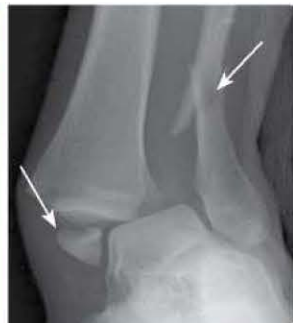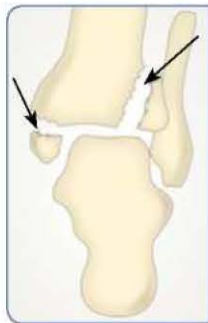

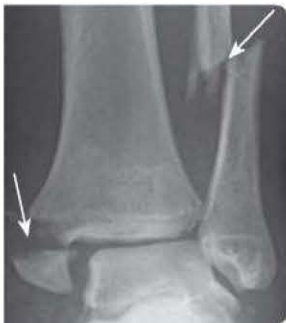
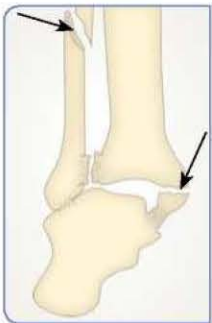Супінаційно-еверсійні  
(А) та супінаційно-  
аддукційний (Б)  
механізм пошкодження  
та характер  
пошкоджень



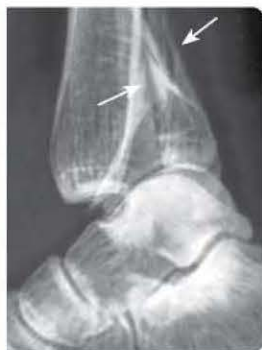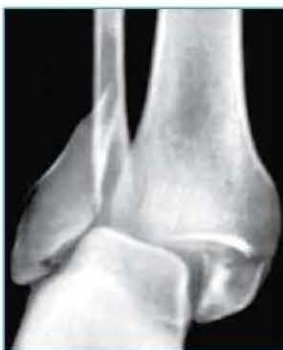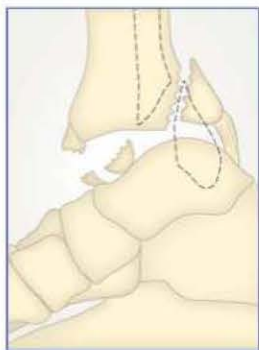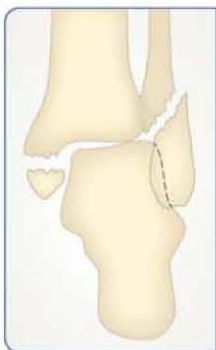
Перелом Дюпюїтрена



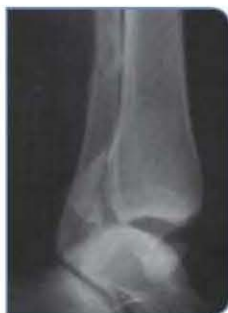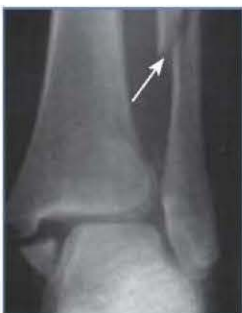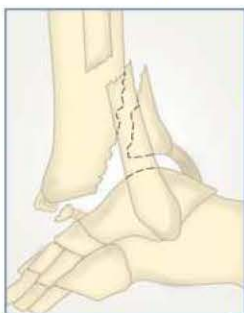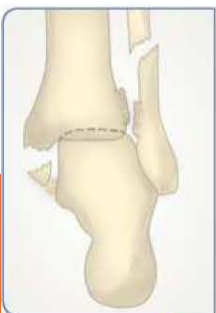


*Перелом Мезоннева*

*Перелом Фолькмана*



*Перелом Потта*



*Перелом Десто*

Якщо лікування проводять витягненням за п'яту, методика фізичної терапії аналогічна тій, яку застосовують у разі ушкодження стегна.

У **1-й період** дихальні та загальноорозвиваючі вправи чергують зі спеціальними, до яких відносяться:

активні рухи пальцями стопи і в кульшовому суглобі,  
ізометричне напруження м'язів стегна і гомілки,  
ідеомоторні вправи.

Частково осьове навантаження на травмовану кінцівку дозволяється робити під час подальшої іммобілізації гіпсовою пов'язкою при ходьбі на милицях.

У **2-му періоді** терапевтичні вправи проводять у вихідних положеннях лежачи на спині, на животі, на боці, стоячи на колінах і сидячи.

Для полегшення виконання вправ застосовують ковзаючу панель, роликові візки, блокові пристрої. У подальшому до занять додають махові рухи кінцівкою біля гімнастичної стінки, вправи з навантаженням і опором.

Рекомендуються заняття в басейні, трудотерапія, механотерапія та масаж.

Вибір вправ для відновлення опорної функції кінцівки і рухомості гомілковостопного суглоба значною мірою зумовлюється станом «вилки» суглоба і положенням п'яти.

У разі вальгусного положення останнім закріплюють м'яз, який супінує стопу. Слід приділяти увагу вправам, які відновлюють ресорну функцію стопи..



У **3-му періоді** враховують залишкові порушення функції гомілковостопного суглоба. Якщо є обмеження тильного згинання, застосовують їзду на велосипеді, ходьбу на лижах. У разі обмеження підшовного згинання, рекомендують біг і плавання. Коли уражені м'які тканини гомілки, слід своєчасно запобігати контрактурам, які призводять до розвитку «кінської стоти»

Якщо у лікуванні був застосований метод **позавогнищевого компресійного остеосинтезу**, **терапевтичні вправи** призначають з перших днів після операції.

З **2-3-го дня** і на весь період репозиції перелому в апараті в суглобах оперованої кінцівки можна проводити активні рухи.

Спочатку вправи виконують із вихідного положення лежачи на спині.

Загальнозміцнювальні та дихальні вправи чергують зі спеціальними (активні рухи пальцями стоп, тильні та підшовні згинання стоти, колові рухи стопою, рухи в колінному суглобі). Останні вправи виконують на ковзкій площині за допомогою здорової ноги і лямок. Застосовують **ізометричне напруження м'язів стегна і гомілки**. **Через 4-5 днів** після операції хворим дозволяють підніматися з ліжка, а вправи виконують сидячи і стоячи біля ліжка з розвантаженням ушкодженої кінцівки. Якщо було здійснено одномоментну репозицію, рекомендується **навантажувати ногу на 7-10-й день**, якщо поступову – **через 3 тижні** після операції. У ці терміни можна дозволити ходьбу в межах палати і відділення. Включають вправи біля гімнастичної стінки, з опором і обтяженням, на координацію рухів та рівновагу.



*Після зняття іммобілізації хворий виконує фізичні вправи, які повністю відновлюють функцію оперованої кінцівки.*

*До процедур ЛГ додають різні гімнастичні вправи, плавання, заняття на механотерапевтичних апаратах і тренажерах, у трудових майстернях.*

## **Тендиніт (тендінопатія) ахілового (п'яткового) сухожилку**

*Тендиніт (тендінопатія) Ахіллового (п'яткового) сухожилку – це запалення тканини п'яткового сухожилля, що спостерігається найчастіше в точці прикріплення до п'яткової кістки або в зоні м'язово-сухожильного переходу.*

*Терапія гострих ушкоджень має ряд подібних дій:*

*Модифікація активності:*

*зменшити види активності, що збільшують навантаження на сухожилок (стрибки, біг, футбол, піднімання в гору, сходами тощо).*

*Позиціонування травмованої кінцівки: надання кінцівці положення, що вище рівня тазу для забезпечення відтоку венозної крові та лімфатичної рідини.*

*Локальне охолодження в гострій та підгострій фазах: до 20 хв. 2-3 разів на день, особливо після навантажень.*

*Застосування УЗТ та фонофорезу з гідрокортизоном.*

***Протипоказане застосування електроміостимуляції.***

*Місцеве застосування нестероїдних протизапальних засобів.*

*Тейпування колінного суглобу та надколінка в безбольовому положенні.*

*Застосування допоміжних засобів при ходьбі: палиць та милиць.*

*Ортезування. Призначають ортези для стабілізації та підтримки Ахіллового сухожилку. Також призначають жорсткі ортези для фіксації стопи при плантарному згинанні на 10-15° на 2 тижня.*

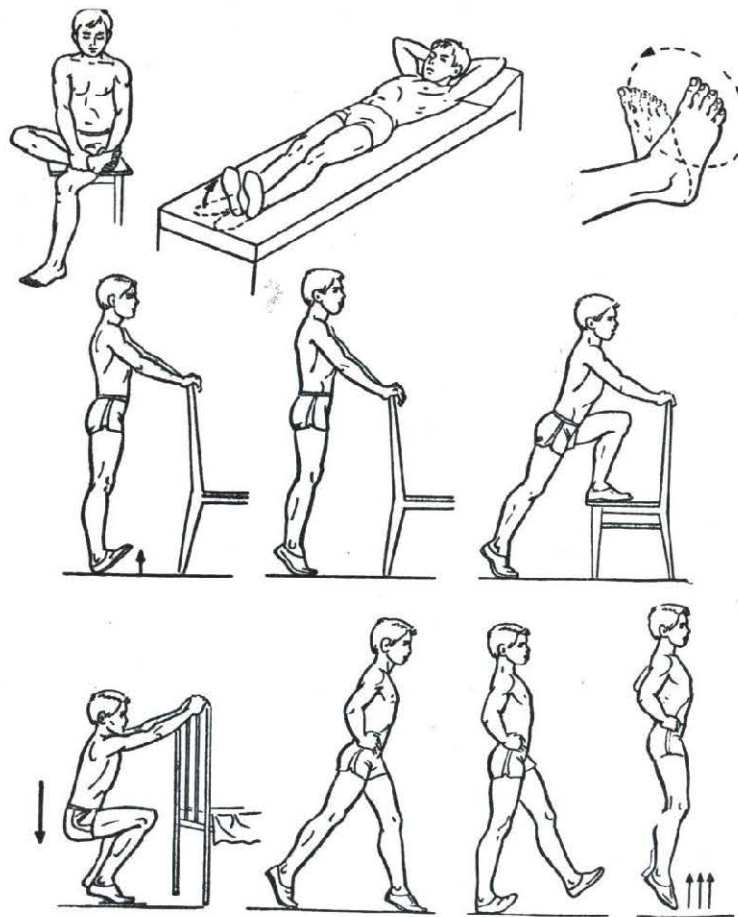


## **Терапевтичні вправи.**

Звичайно повернення до повної фізичної активності відбувається через 6-12 тижнів

**У 1-му періоді** впродовж 3 тижнів в заняттях ЛГ використовують загальнорозвиваючі та дихальні вправи для всіх м'язових груп і спеціальні (активні рухи пальцями стопи і в кульшовому суглобі, ізометричне напруження м'язів стегна і гомілки, ідеомоторні вправи). **Через 3 тижні** гіпсову пов'язку вкорочують до колінного суглоба. Стопу виводять із положення еквінуса і встановлюють під кутом 100°. До занять додають активні згинання і розгинання ноги в колінному суглобі, ізометричне напруження м'язів стегна і гомілки. Вправи виконують лежачи і сидячи. **Через 6 тижнів** після зняття гіпсової пов'язки (**2-й період**) протягом найближчих 2 тижнів здійснюють рухи стопою в теплій воді (за допомогою лямок тощо). У подальшому до занять включають активні рухи стопою, качання качалки обома ногами, перекачування стопами м'яча і гімнастичної палиці та ін. Призначають масаж кінцівок.

**Період відновлення** опорної функції оперованої кінцівки розпочинається через 2 міс. після операції (**3-й період**). Він спрямований на відновлення функції триголового м'яза литки і обсягу рухів у гомілковостопному суглобі. Тривалість його буває від 2 до 5 тижнів і майже повністю залежить від термінів оперативного втручання, тобто, чим раніше після травми було проведено операцію, тим коротшим буде термін відновлення. Рекомендується ходьба по рівній місцевості і по сходах, їзда на велосипеді, плавання тощо. У подальшому, через 5-6 міс. після операції, можна приступати до тренувань, які націлені на повне відновлення функції кінцівки



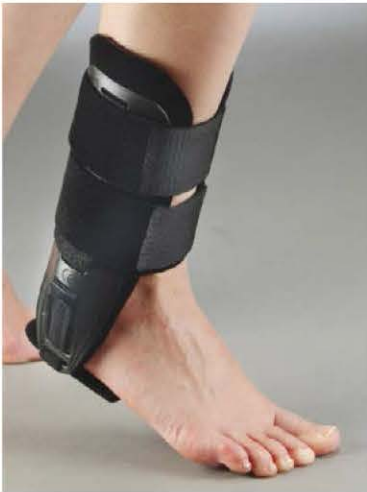*Вправи для збільшення рухомості в гомілковостопних суглобах*



## Ушкодження зв'язок гомілковостопного суглобу

Включає розтягнення, надриг (частковий розрив), розрив зв'язок ГС. Більше 85% випадків – це порушення цілісності зв'язок латеральної (зовнішньої) поверхні суглоба (передню гомілковостопну зв'язку, п'ятково-малогомілкову зв'язку), 5-10 % - пов'язані з ушкодженням зв'язки (синдесмозу), що з'єднує вилокогомілкову та малогомілкову кістки, менше 5% - пов'язані з травмуванням зв'язок медіальної поверхні суглоба.

При гострих порушеннях (див. рекомендації вище при тендиніті п'яткового сухожилку). Особливістю є вибір ортезу, що підтримує відповідну зв'язку



**Активні вправи** виконуються на початковій стадії без обтяження в статичному режимі, **динамічні вправи виконують** на початку тільки в сагітальній площині (згинання, розгинання). Особливу увагу приділяють дорсіфлексії стопи.

**Активні вправи для пальців обох стоп.**

**Пропріоцептивні вправи** починають з ВП сидячи. Надалі їх виконують з ВП стоячи. Недостатнє відновлення пропріоцепції є фактором ризику повторних травмувань.

**Спортивно специфічні вправи.**



# Переломи кісток стопи

Завданням реабілітації в **імобілізаційному періоді** є ліквідація застійних явищ шляхом нормалізації крово- та лімфообігу, стимуляція регенераторних процесів.

У **1-й період** застосовують загальнорозвиваючі, дихальні і спеціальні вправи (активні рухи пальцями стопи, в колінному і кульшовому суглобах, ізометричне напруження м'язів стегна і гомілки, ідеомоторні вправи). Для поліпшення периферичного кровообігу і зменшення набряку хворим періодично необхідно опускати ушкоджену ногу з ліжка, а потім надавати їй підвищеного положення (венозна гімнастика). Через **3-5 днів** після травми дозволяється ходити на милицях. Строки відновлення опорної здатності нижньої кінцівки залежать від виду перелому та методу лікування. При переломах плеснових кісток часткові осьові навантаження допускаються з **3 тижнів**, повні – з **6-7 тижнів**. Опороздатність кінцівки при переломах фаланг пальців стопи відновлюється з 2-3 тижнів після перелому.

У **2-му періоді**, який спрямований на зміцнення м'язів, збільшення рухомості в гомілковостопному та плесно-фаланговому суглобах, тренування м'язів склепіння стопи, призначають, крім загальнорозвиваючих вправ для різних груп м'язів, **спеціальні вправи** (активні рухи пальцями стопи, тильне і підошовне згинання стопи, колові рухи стопою, пронацію та супінацію стопи, захват пальцями стопи дрібних предметів, перекачування стопою тенісного м'яча та ін.). **Рекомендують заняття** в басейні, масаж. Після зняття імобілізації рекомендують носити **супінатор чи ортопедичне взуття понад рік**.

У **3-му періоді** застосовують фізичні вправи біля гімнастичної стінки, в басейні, ходьбу по рівній місцевості без опори та по сходах, а також плавання, лижні прогулянки, катання на ковзанах, теренкур, механотерапію і трудотерапію.